

# Crus- og ankelskader



[www.yngreortopaedkirurger.dk](http://www.yngreortopaedkirurger.dk)

# Plan

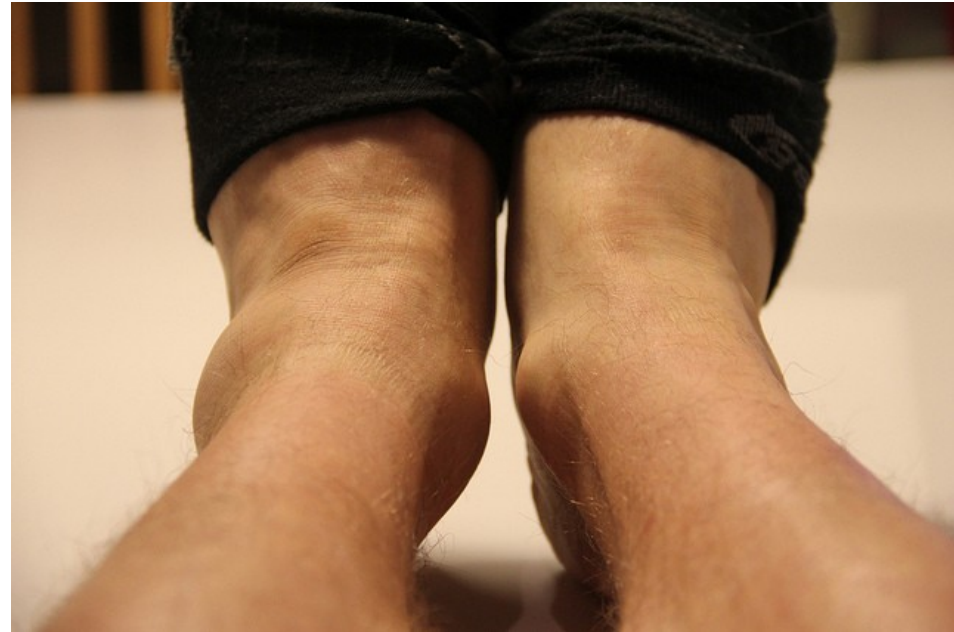

1. Vridtraume i anklen
  1. Ottawa ankle rules
  2. Malleolfraktrurer
    1. Primær modtagelse og behandling
    2. Klassifikation
    3. Behandling
2. Crusfraktur
  1. Compartment syndrom
3. Achillesene ruptur
4. Børn
5. Opsummering

# Case



- 23-årig er i forbindelse med en håndbold kamp vredet rundt på sin ene fod. Der er hævelse og smerter ved laterale malleol.



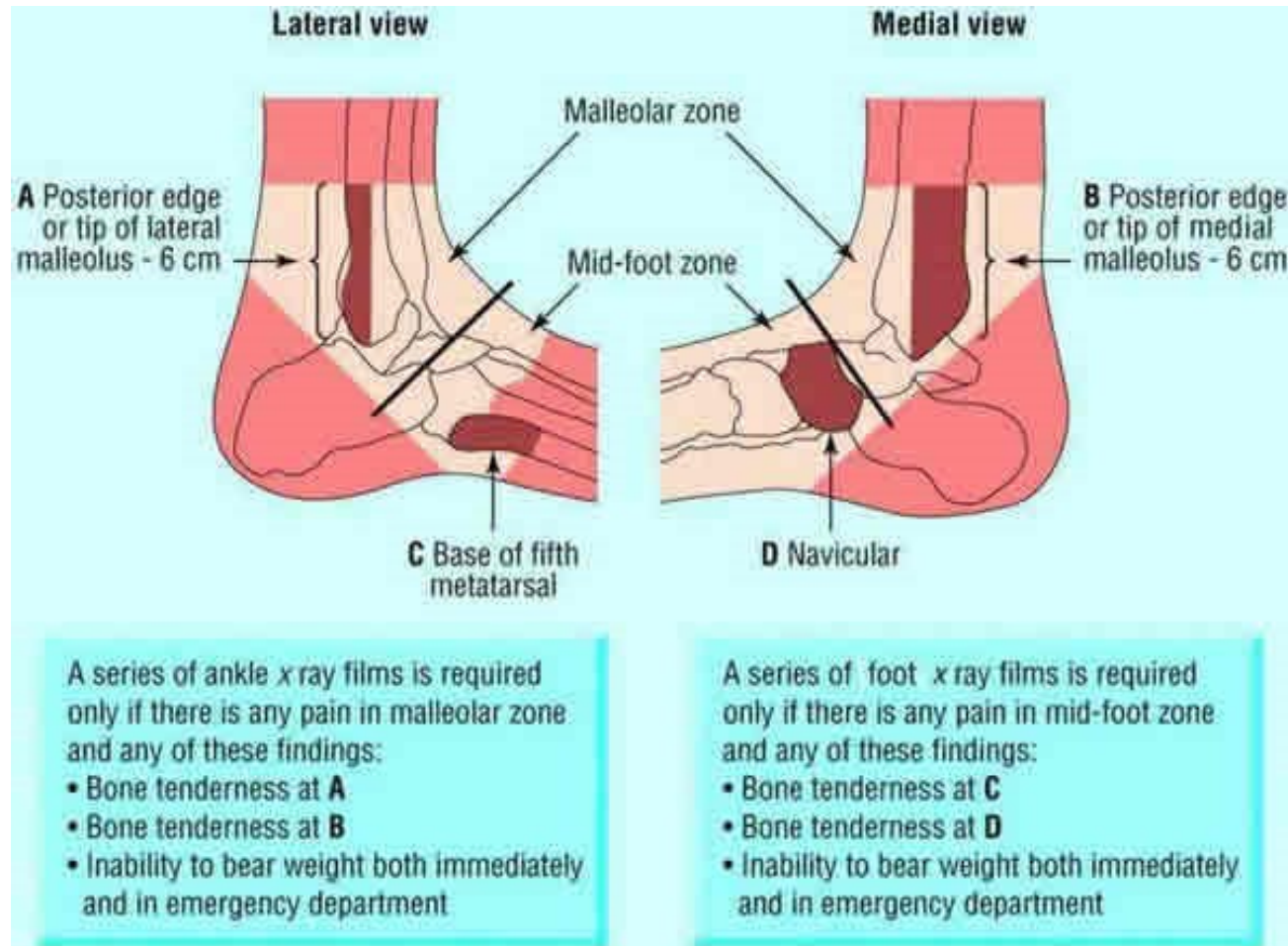
- Hvad nu?

# Ottawa Ankle Rules



Fra børn > 5 år

OBS alkohol, sindslidelser etc



# Case



- 25 årig har spillet fodbold og er kommet galt af sted med underbenet. Hentet af ambulance som har grovreponeret benet og lagt det i en Urias-pose.
- Hvad nu?

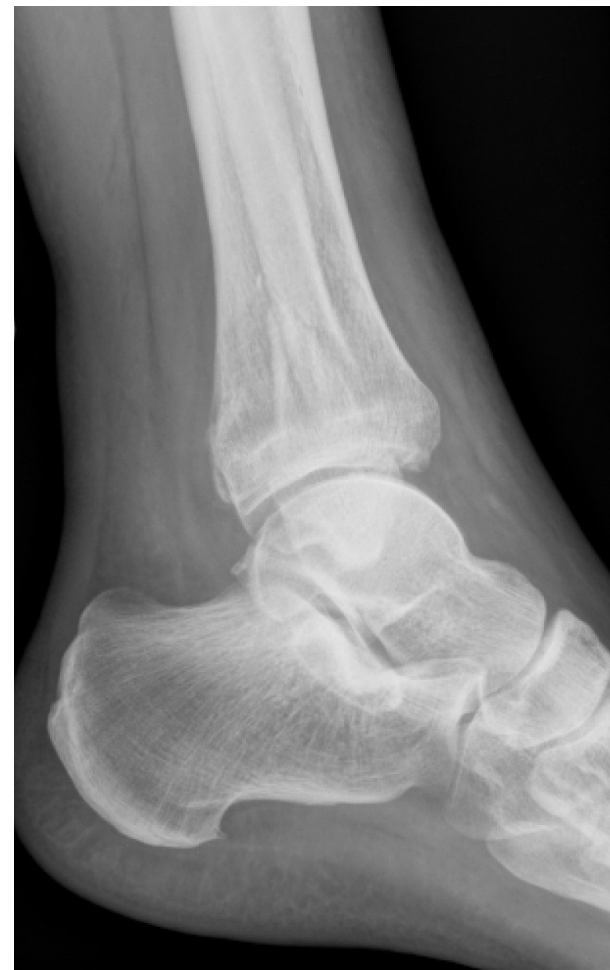
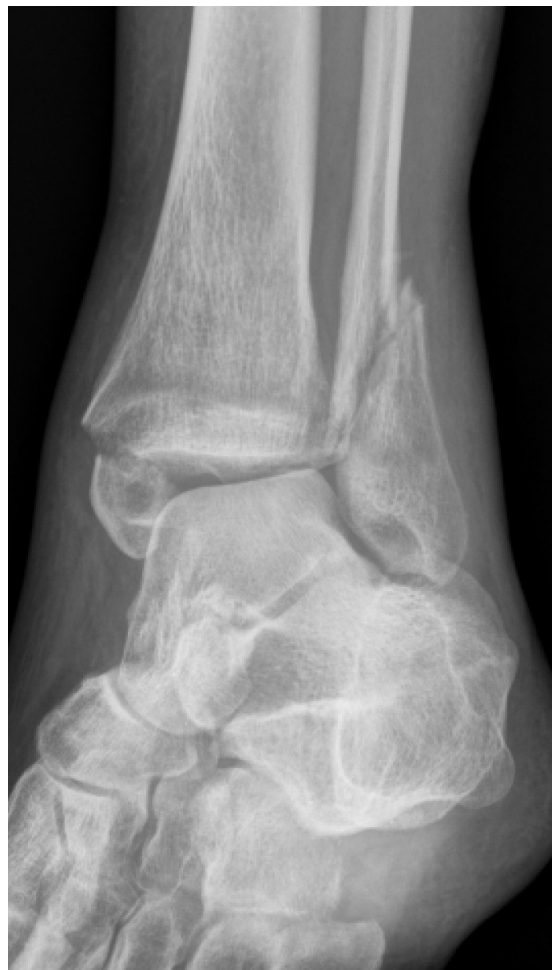
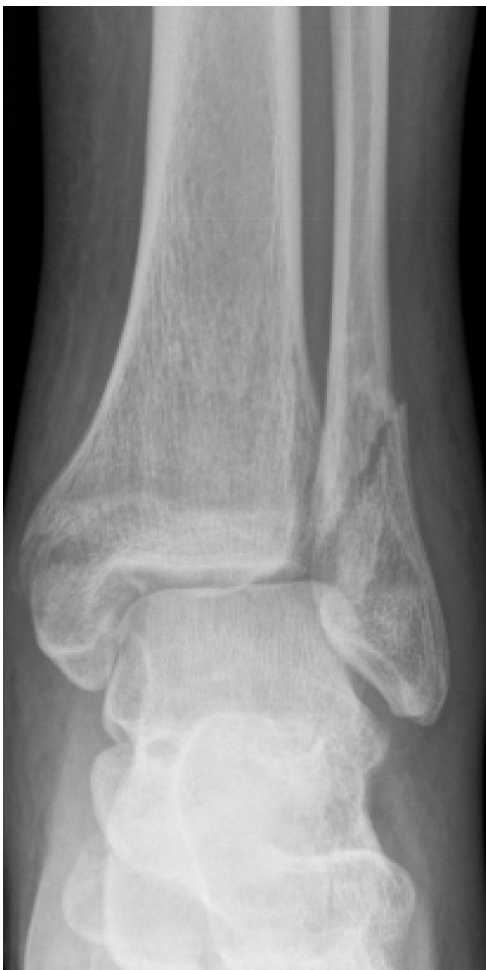# Case



1. Neurovaskulære forhold
2. Reponer fraktur
3. Neurovaskulære forhold
4. Høj bagre gipsskinne
5. Røntgen

# Røntgen



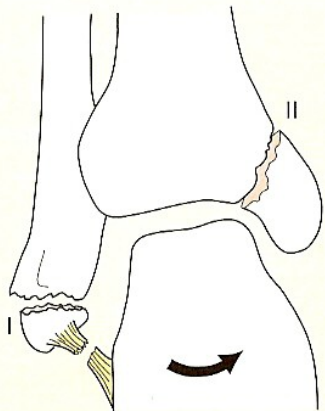
# Fejlstillede ankler



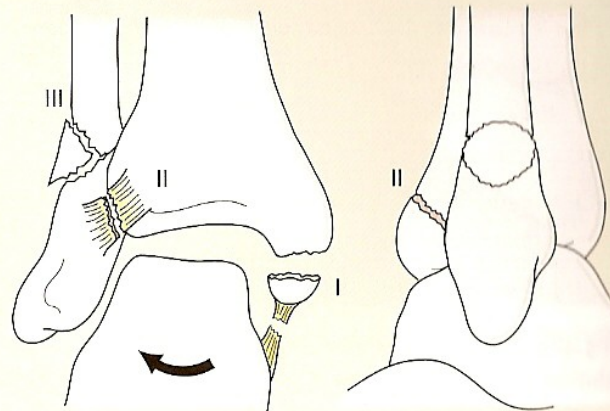
- ALTID reponering inden rtg
- Ex rapifenrus
- Evt gennemlysning
- Gipsskinne eller Walker
- Lejring og is
- Obs Neurovaskulære forhold



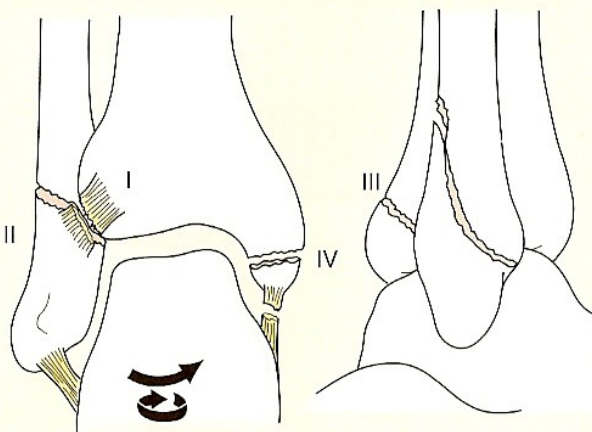
# Lauge-Hansen



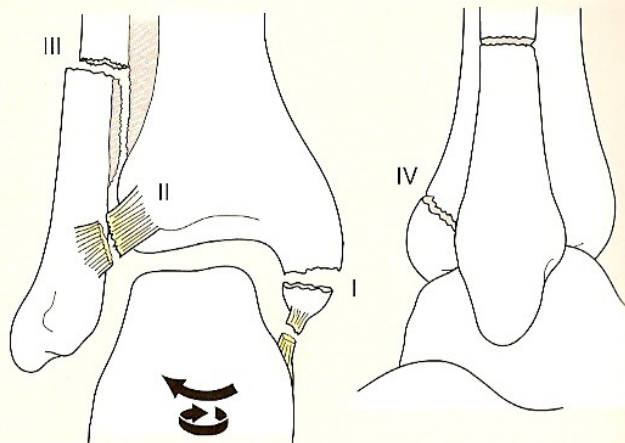
Supinationsfraktur



Pronationsfraktur



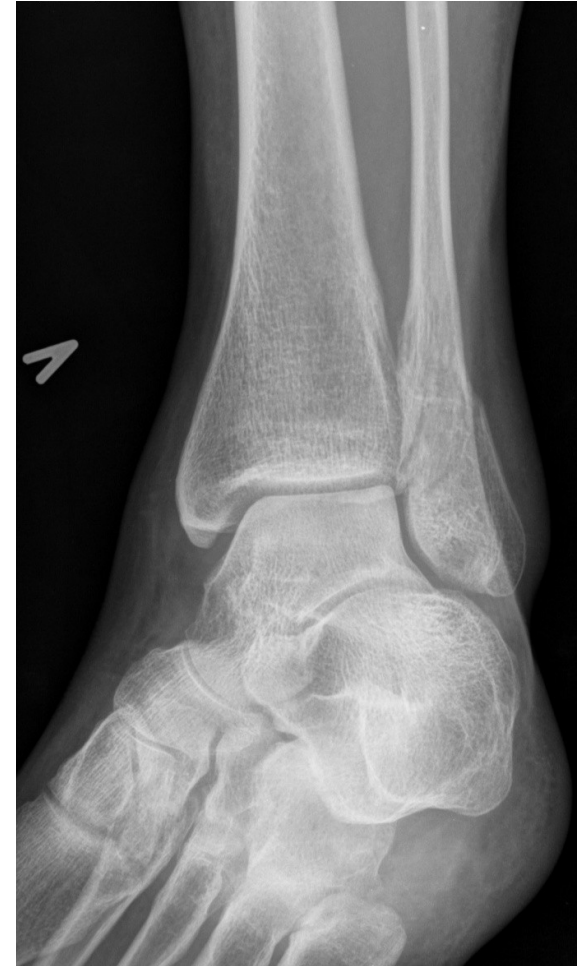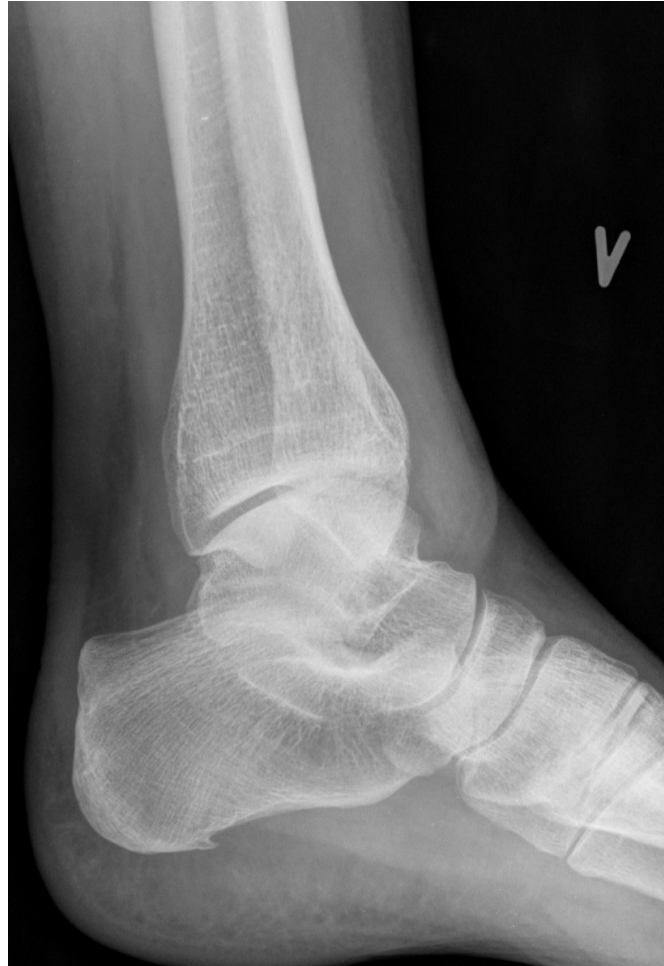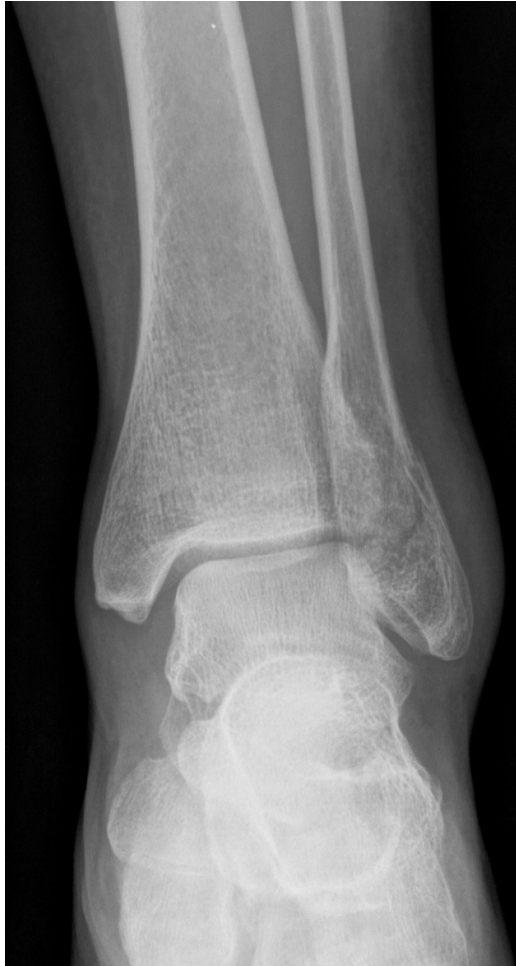Supination/udadrotationsfraktur



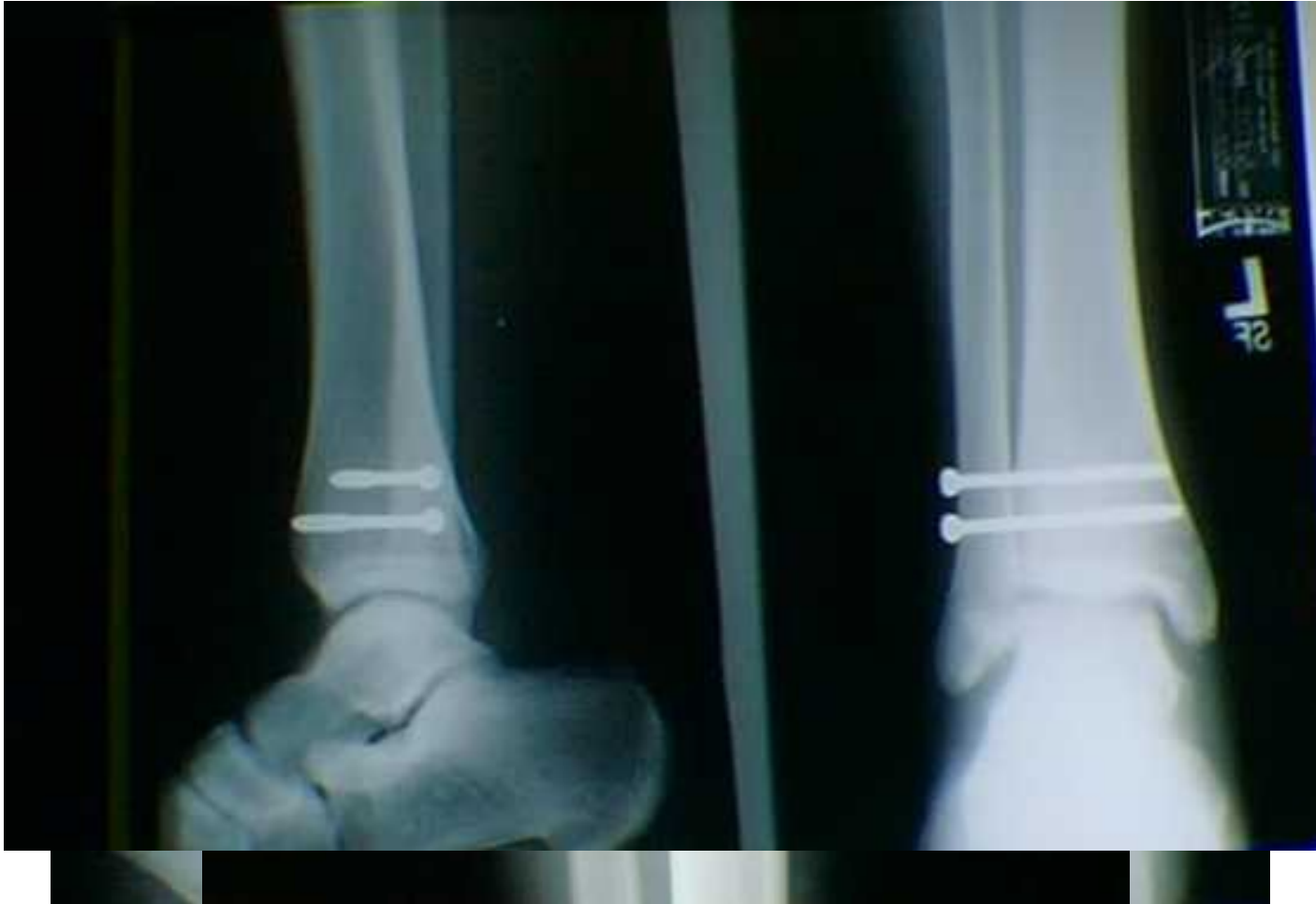Pronation/udadrotationsfraktur

Obs  
SU2 vs SU4

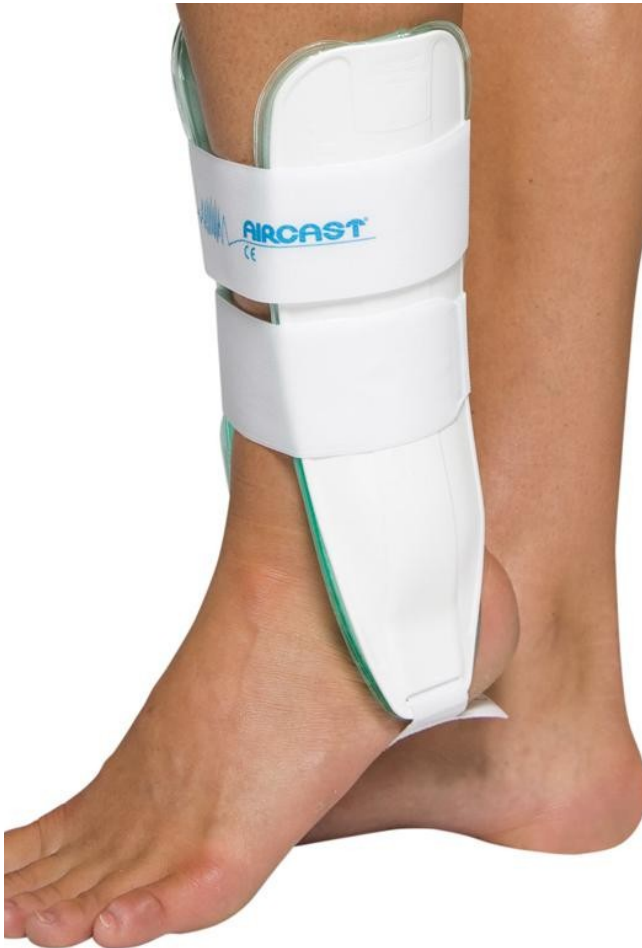# Røntgen



# Andre røntgen



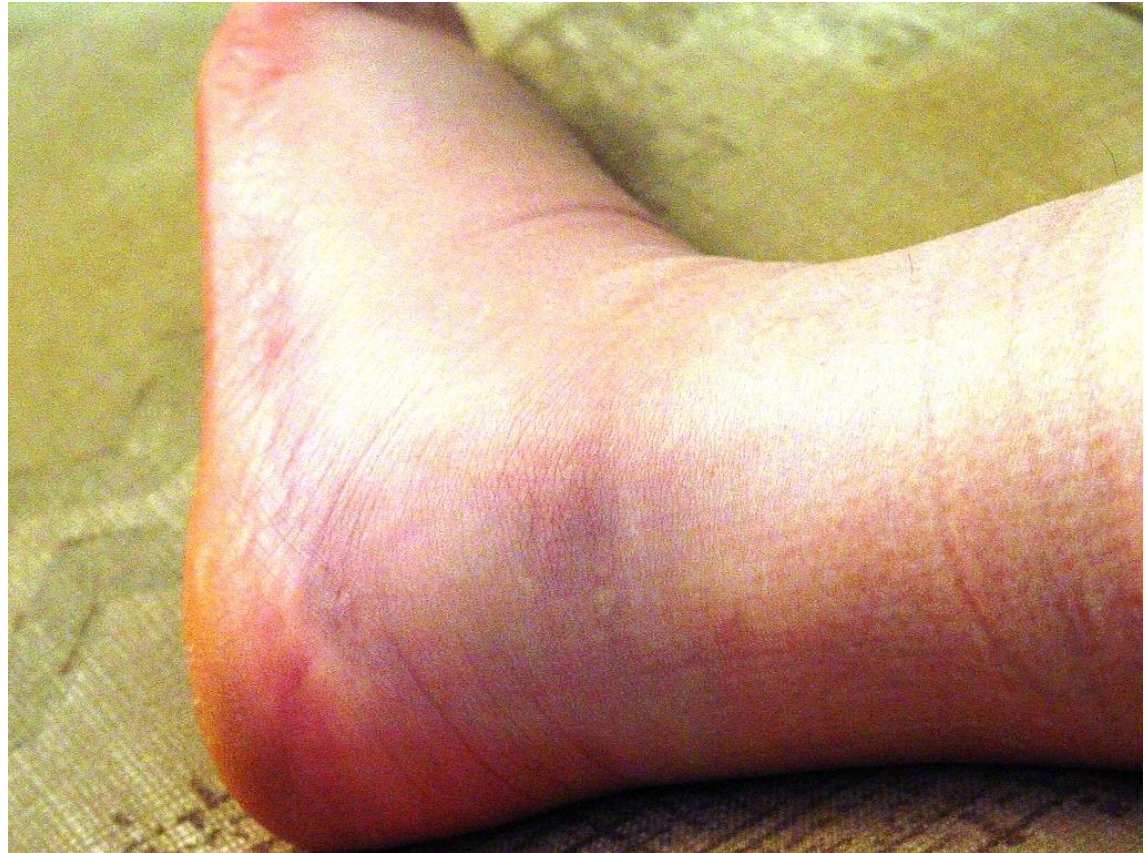# Behandling



# Problemer ved ankel fraktur



- Bløddele
- Journalfør evt sår og graden af hævelse (wrinkle)



# Case



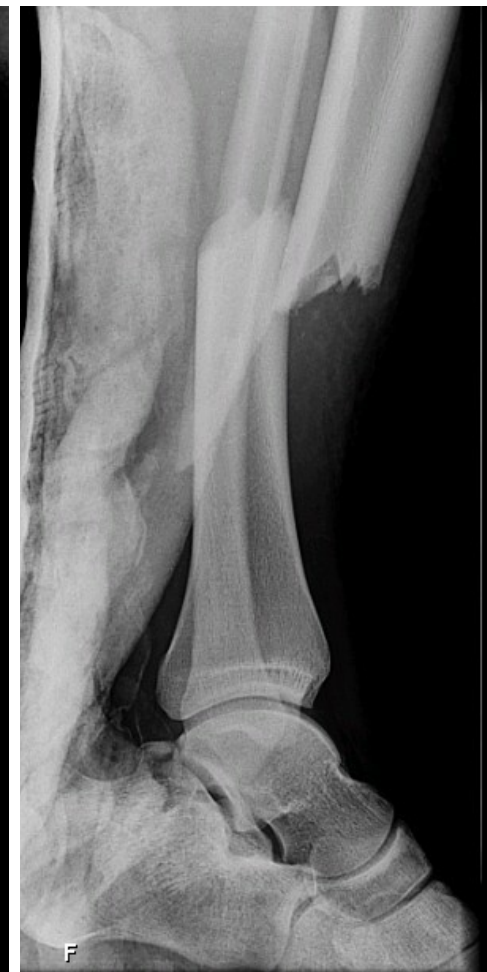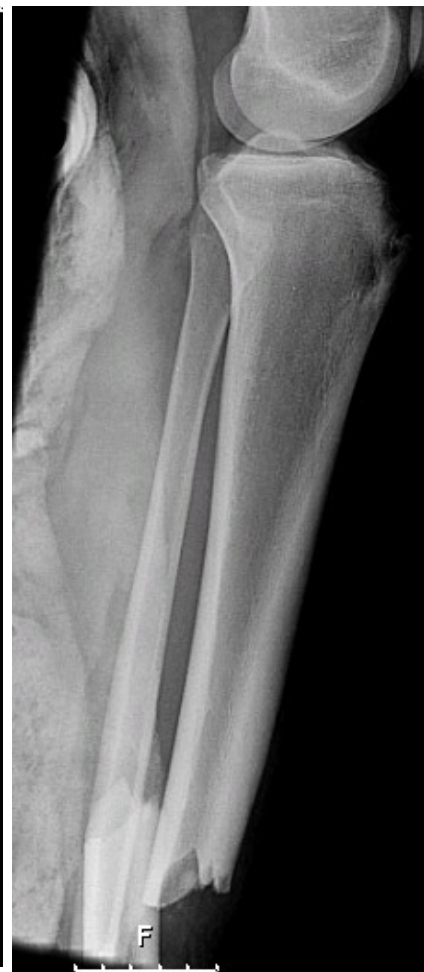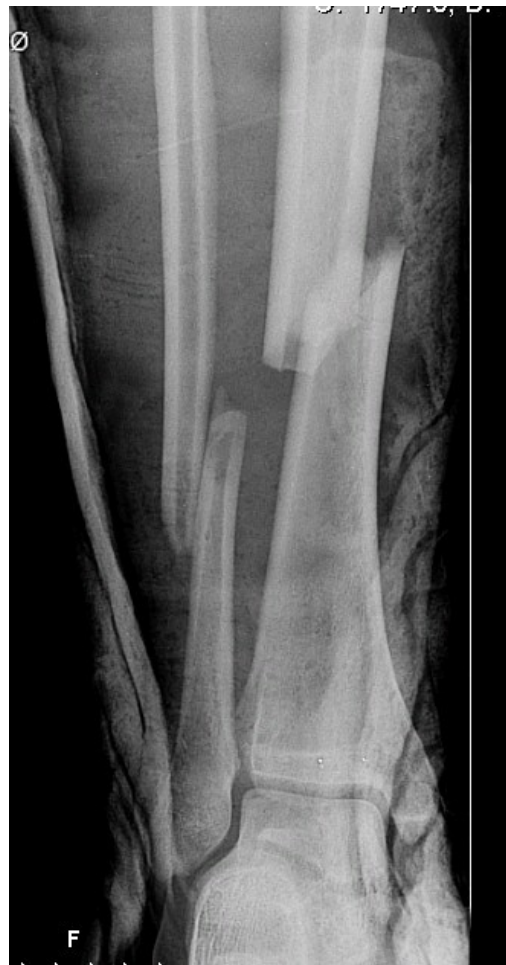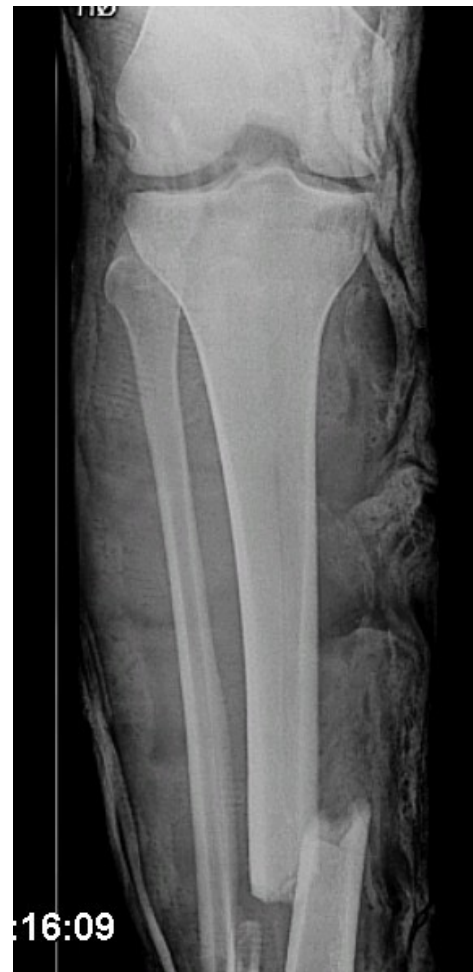- 23-årig er i forbindelse med en håndbold kamp vredet rundt på sin ene fod. Der er hævelse og smerter ved laterale malleol.
- Pt'en er ikke øm posterioort ved laterale malleol, mediale malleol, basis 5. metatars eller os naviculare. Kan humpe rundt.
- Støttebind og RICE.
- Kan formentlig ikke støtte fuldt ud i

# Hjem uden billeddiagnostik



- Følgende skal være opfyldt (og journalført) hvis pt'en skal hjemsenden uden billeddiagnostik:
- Ingen ømhed svt:
  1. Lat. og med. Malleol
  2. Basis af 5. metatars og os naviculare
  3. Højt på fibula (Husk det)
  4. Achillesenen

# Crusfraktur





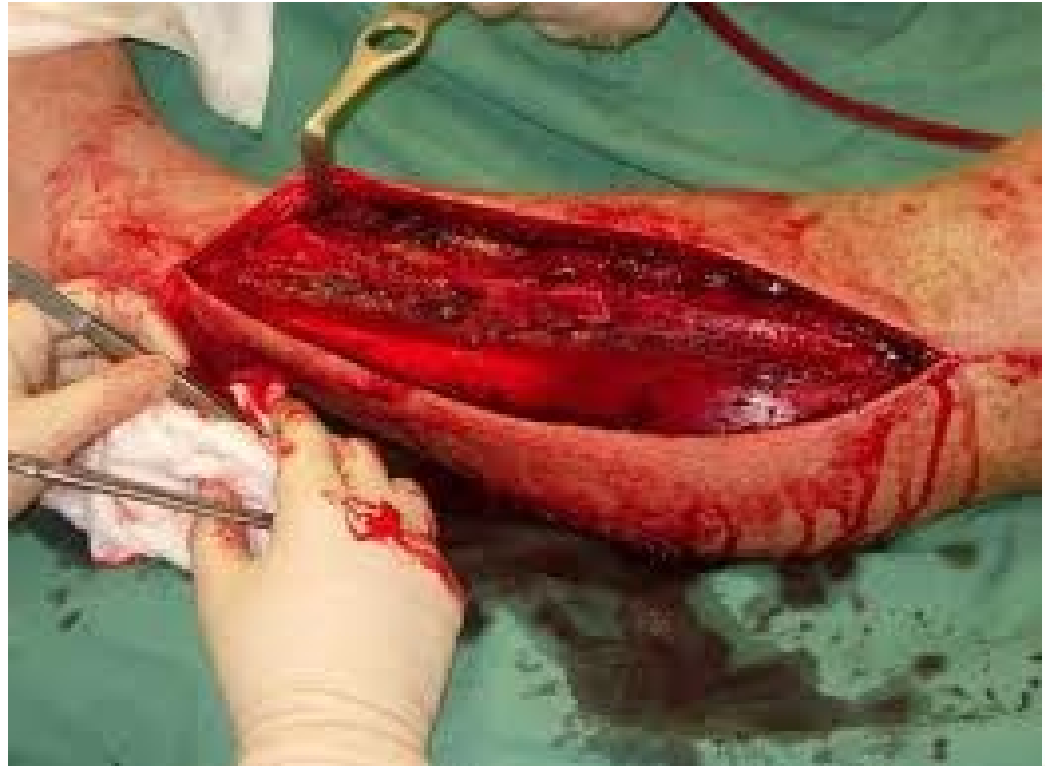# Crusfraktur



- Neurovaskulære forhold
- Reponering hvis fejlstillet
- Gipsskinne
- Obs  
compartmentsyndrom

# Compartment syndrom

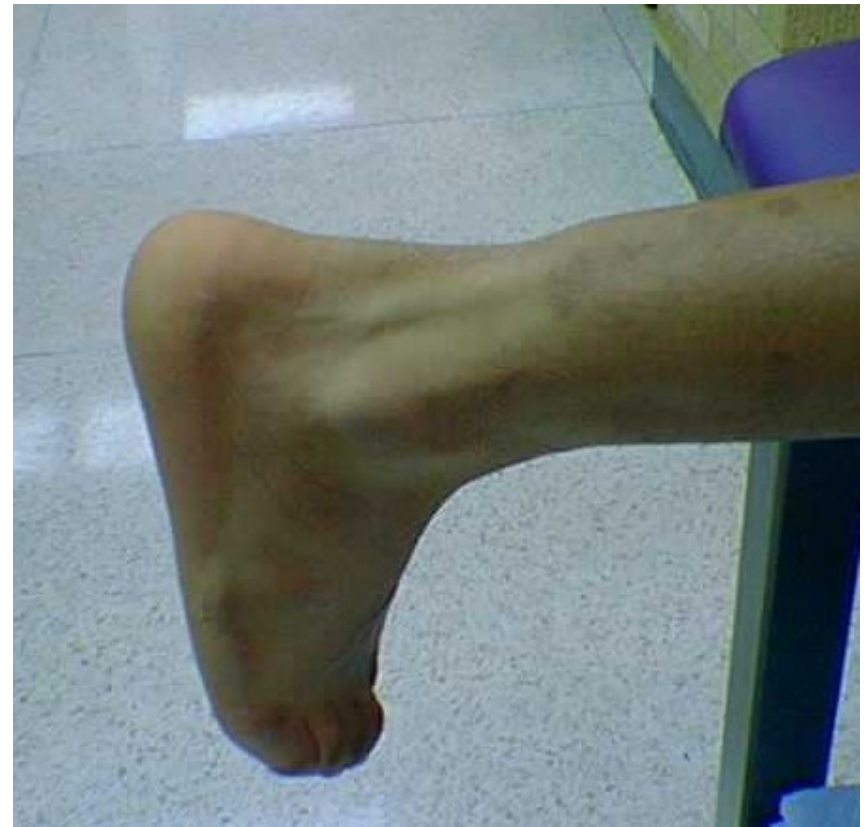- Pain
- Parestesier
- Pallor
- Paralyse
- Palpabel puls



# Case



- 42-årig mand.  
Angiver, at han under leg med sin søn på naturlegeplads blev sparket over læggen af en lille pige.



- Forslag?

# Achilleseneruptur



- Obj.:
  - Palpable defekt ved achillessenen
  - Ingen (evt. lille) aktiv plantar flektion
  - Ved Thompsons test plantar flekterer foden ikke
- Ved tvivl: Ultralydsscanning
- Differential diagnose: fibersprængning i læg

# Behandling

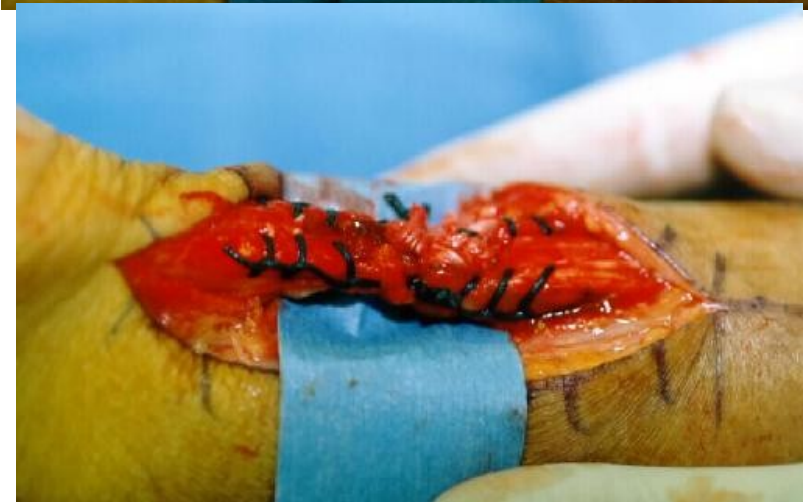
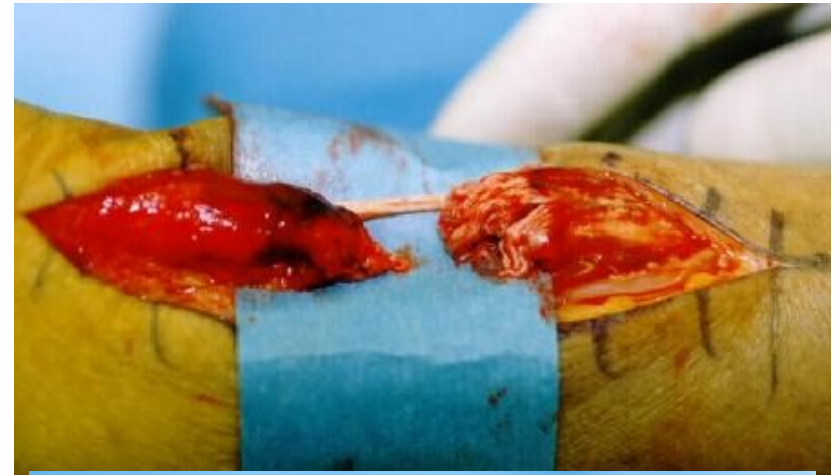
## Konservativ

- Walker 6-8 uger, evt. støtte

## Operativt

- Efter suturering i LA, walker i 6 uger, evt. støtte
- Tjek lokale instruks

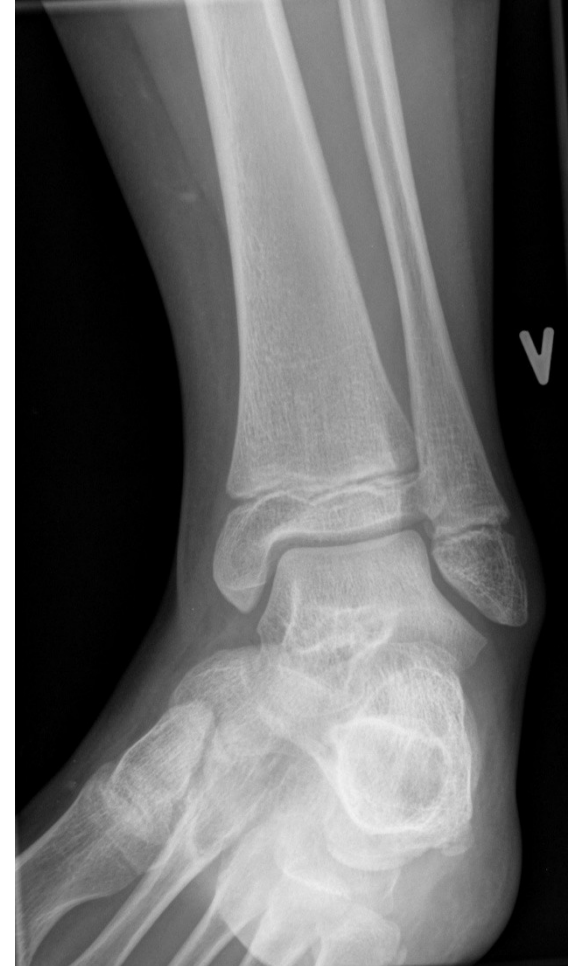
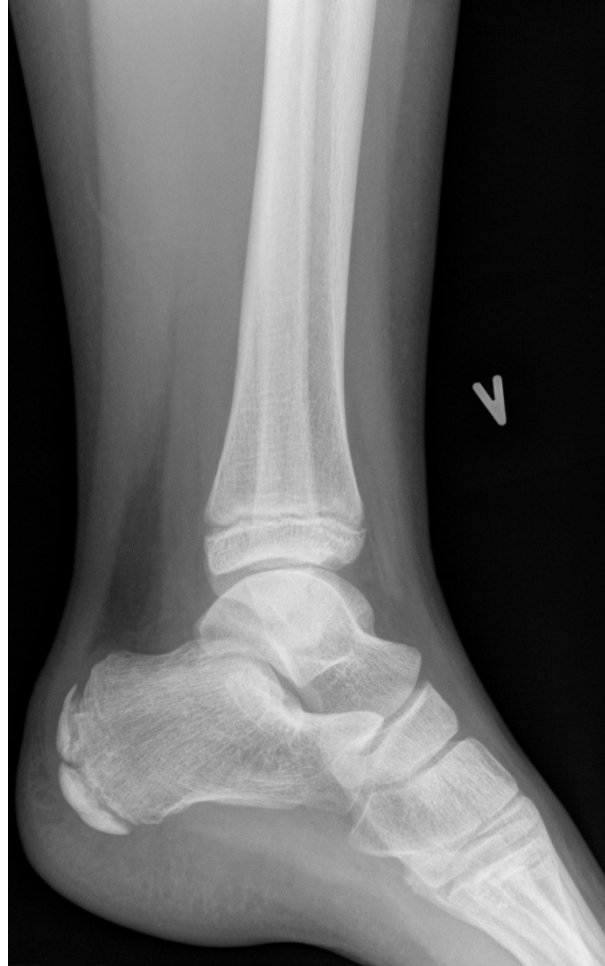
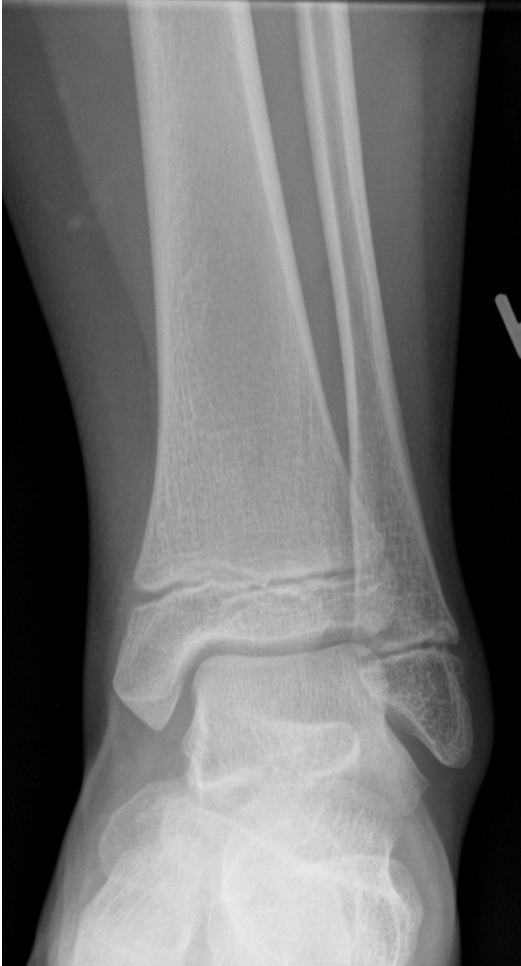# Case 4



- 10-årig falder i skolen og har ondt ved laterale malleol. Har svært ved at støtte på foden. Sendt i røntgen af personale.

# Case 4



# Børn



- Få først god kontakt til barn og forældre
- Få barn/forældre til at angive ømheden
- Begynd palpation længst væk
- Altid undersøg hoften ved at lave passiv rotation!



# Husk!



- Reponer fejlstillede ankler primært
- Neurovaskulære forhold og compartment
- Ottawa ankle rules + høj fibula ømhed