

# Ryg- og thoraxskader



[www.yngreortopaedkirurger.dk](http://www.yngreortopaedkirurger.dk)

# Plan



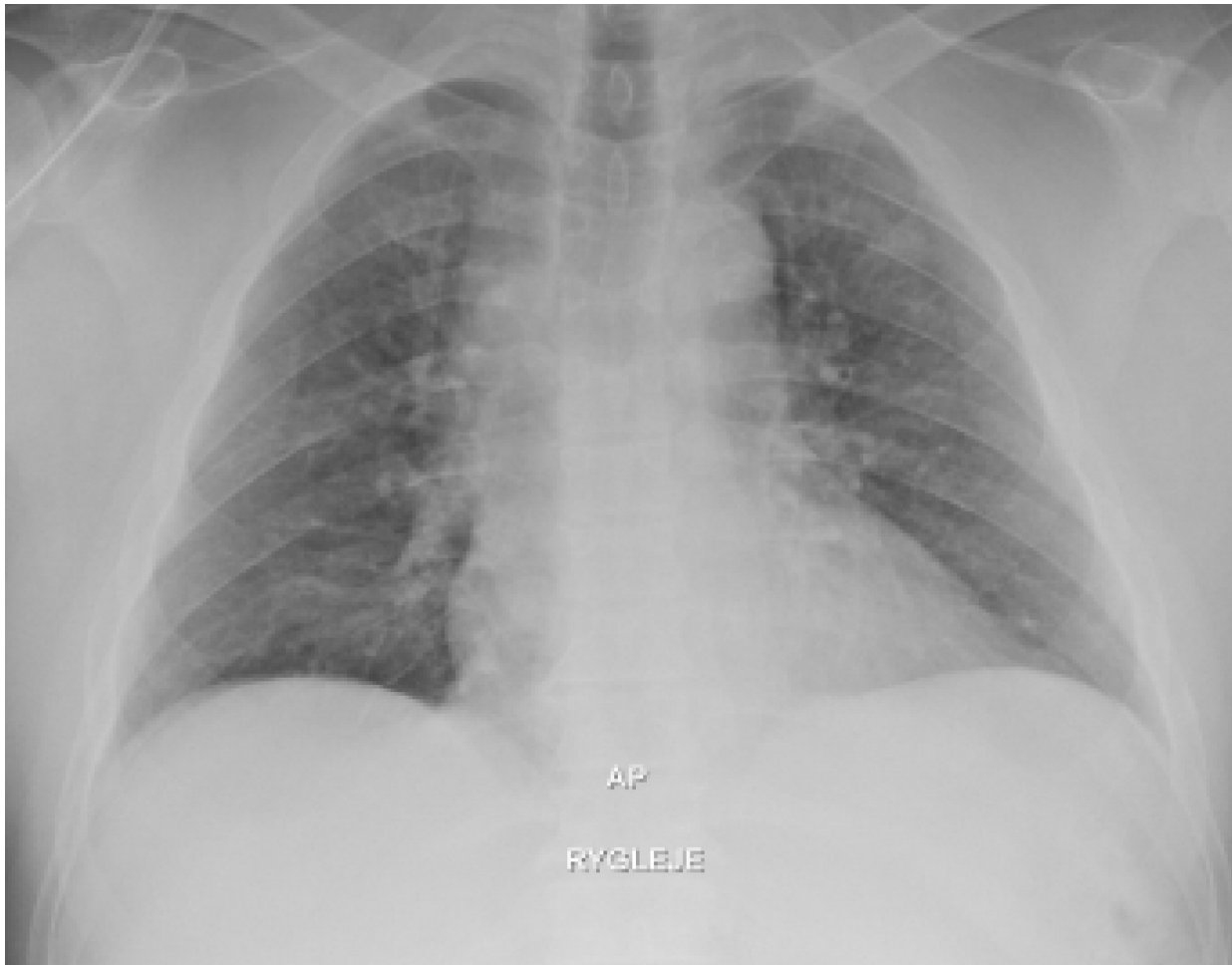- Thoraxtraumer
  - Costafrakturer
  - Pneumo-/hæmothorax
- ”Rygsmarter”
  - Traumatisk
  - Ikke traumatisk

# Case 1

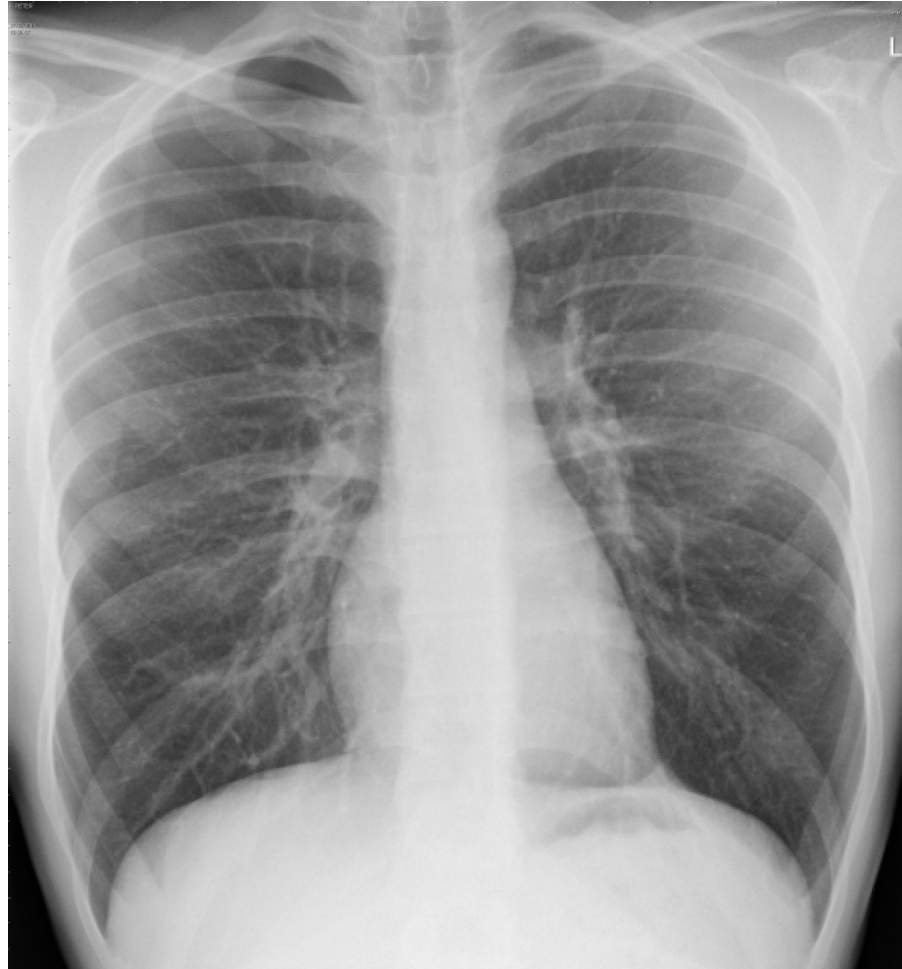


- 65 årig mand kommer ind i skadestuen efter at have været faldet i eget hjem. Han har slået thorax i venstre side og har ondt ved dybe vejrtrækninger.
- Hvad nu?
- Indikation for røntgen?
  - Multiple fraktur - flail chest, hæmothorax, pneumothorax

# Røntgenbillede

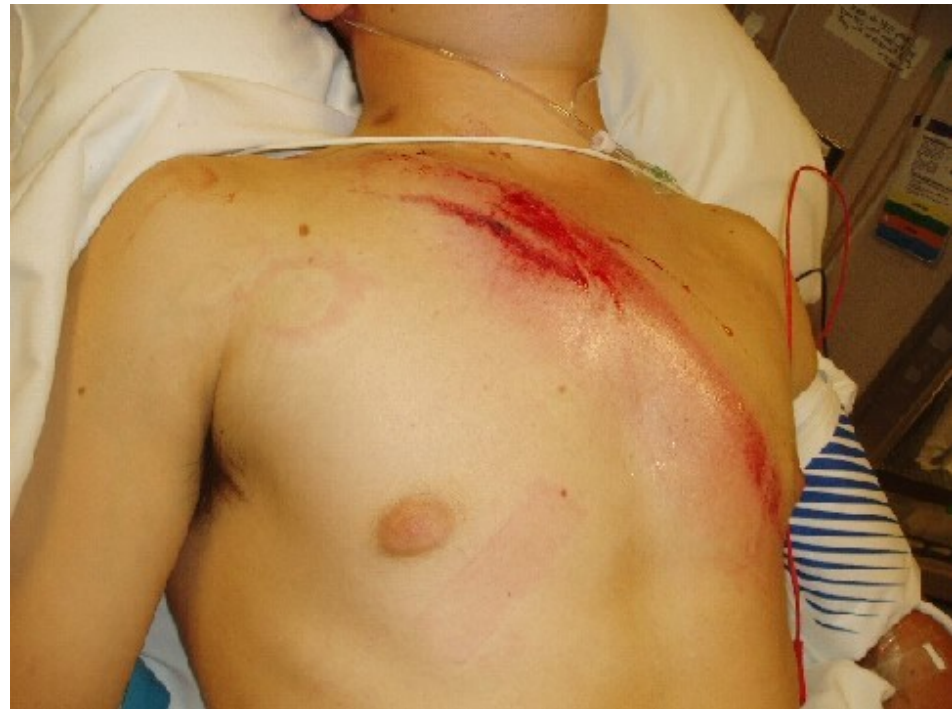

# Fraktur? Pneumothorax?

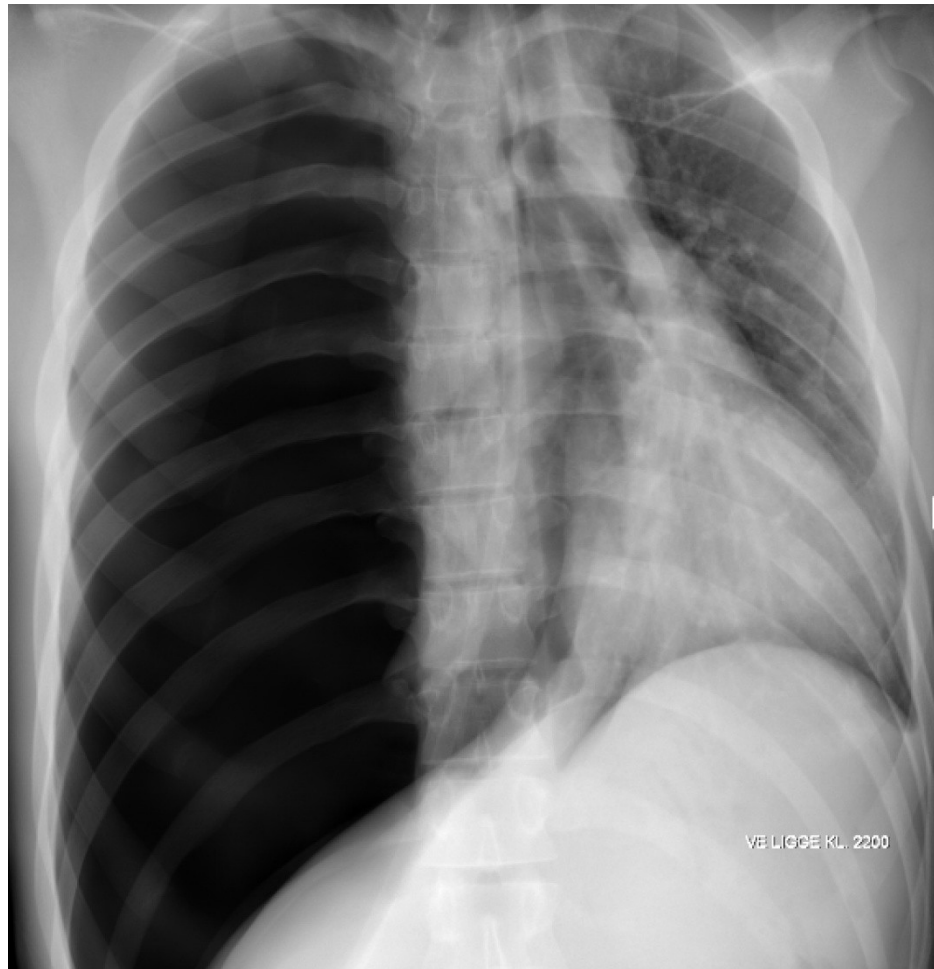


# Case 3

- Jesper har kørt for stærkt i sin Golf GTI og været i et trafikuheld. Han kommer ind med Ambulance. Der er kaldt traume, da han har dyspnø og ved ankomst er trykustabil og GCS 12
- Hvad nu?



# Røntgenbillede



# OBS!



- Skarpe genstande mod thorax – altid røntgen!
- Er man ikke kompressionsømt og ingen dyspnø/smerter – ingen røntgen.
- Forvent ikke at kunne høre en pneumothorax!
- Er man i tvivl om fraktur eller ej – fortæl pt at forslåede ribben tager 2-3 uger, frakturerede 2-3 måneder...



# ”Rygsmarter”



- Find/udeluk det farlige og akut behandlingskrævende
- Første spørgsmål:
  - Traumatisk eller ikke traumatisk

# ”Rygsmarter”



- Hvad skal der handles på akut:
  - Frakturer
  - Diskusprolaps med progredierende pare
  - Cauda Equina (meget sjælden)

# ”Rygsmarter”



- Objektiv US (afhænger af anamnesen)
  - Ømhed over vertebra og muskulatur
  - Neurologi:
    - Kraft, sensibilitet, reflekser
    - Rektaleksploration, blærescanning

# Frakturer

- Overordnet set to grupper:



# Rtg af columna



- Svært!
- Find systematisk måde at gennemgå billederne på
- Øvelse!
- Hvis tvivl og klinik til fraktur spørg kollega (eller lav CT)
- [http://radiologymasterclass.co.uk/tutorials/musculoskeletal/x-ray\\_trauma\\_spinal/x-ray\\_thoracolumbar\\_spine\\_normal.ht](http://radiologymasterclass.co.uk/tutorials/musculoskeletal/x-ray_trauma_spinal/x-ray_thoracolumbar_spine_normal.ht)

# Case



- Gerda stod ud af sengen og fik pludseligt ondt i ryggen. Ingen udstråling og smerterne sidder nederst i ryggen
- Hvad nu?



