

Skulderskader



www.yngreortopaedkirurger.dk

Typiske skader



Disse 4 kommer ofte:

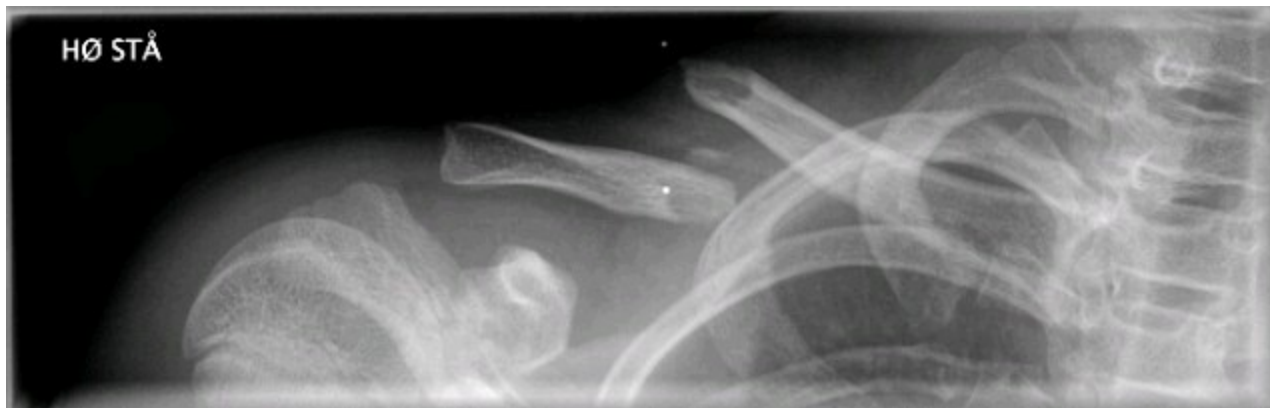- Klavikelfrakturen
- AC-distorsion/luxationen
- Forreste skulderluxation
- Proximal humerusfraktur

(Rotatorcufflæsionen er relativt sjælden)

Case



11 årig dreng, faldet på cykel. Ondt i skulderen.



Hvad nu?

Klavikelfrakturen



Type 1
(18 %)

Type 2
(80 %)

Type 3
(2 %)

Allmann type.
(Procentvis fordeling af fraktur
type)



Udisloceret
(Ældre)

Disloceret
(Yngre)

Udisloceret
(Ældre)

Hyppig frakturtype

Korte kliniske retningslinjer



Konservativ behandling

- Slynge/løs mitella (2 til 4 uger)
- Smertebehandling
- Bevæge til smertegrænsen

Operativ behandling

Indiceret ved:

- Åbne fraktur
- Truet hud
- Påvirket neurovaskulære forhold
- Samtidig fraktur i scapulae - floating shoulder

Omdiskuteret ved:

- lateral intraartikulær fraktur
- mediale fraktur - hvis frakturen trykker i mediastinum
- midskafts som er disloceret >1 knoglesbredde

Komplikationer: Non-union, malunion, kosmetisk

AC luksation

Fald på skulder med OE adduceret. Faldet med udstrækket hånd?

Objektiv:

Fejlstilling?

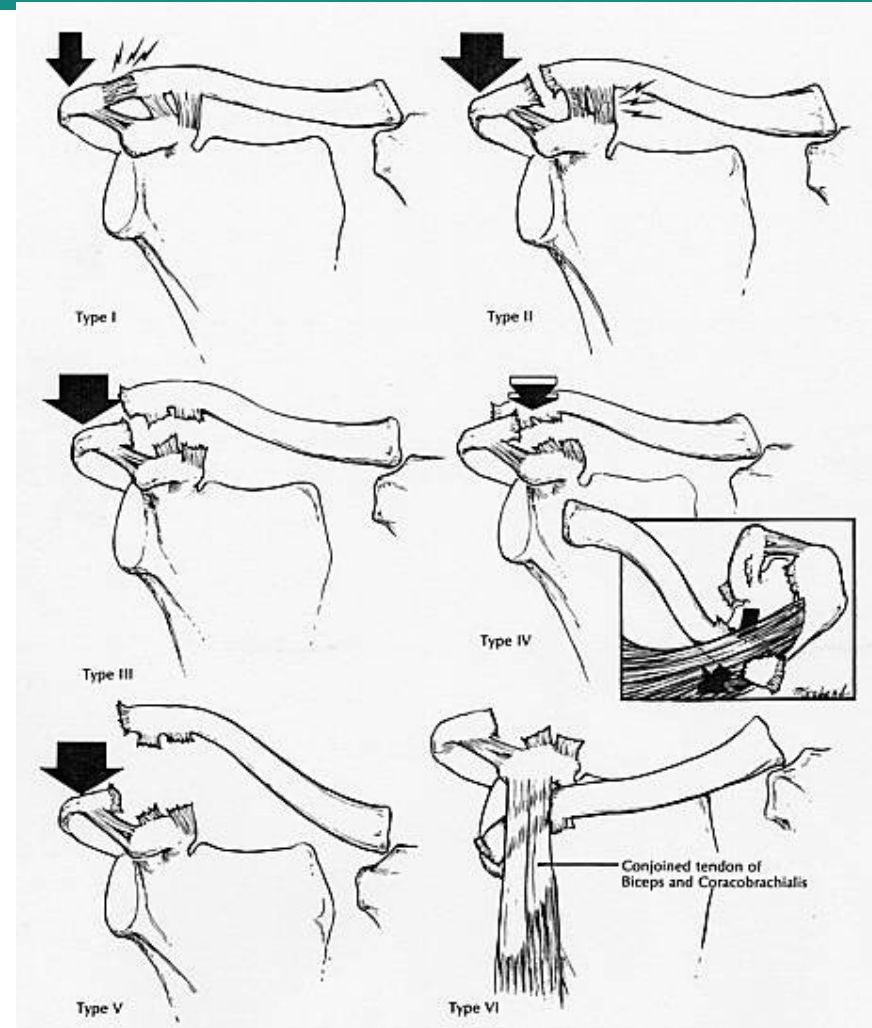
Indskrænket ROM?

Rtg: AC-optagelse

Plan: RICE, Collar n cuff. Type 1-2.

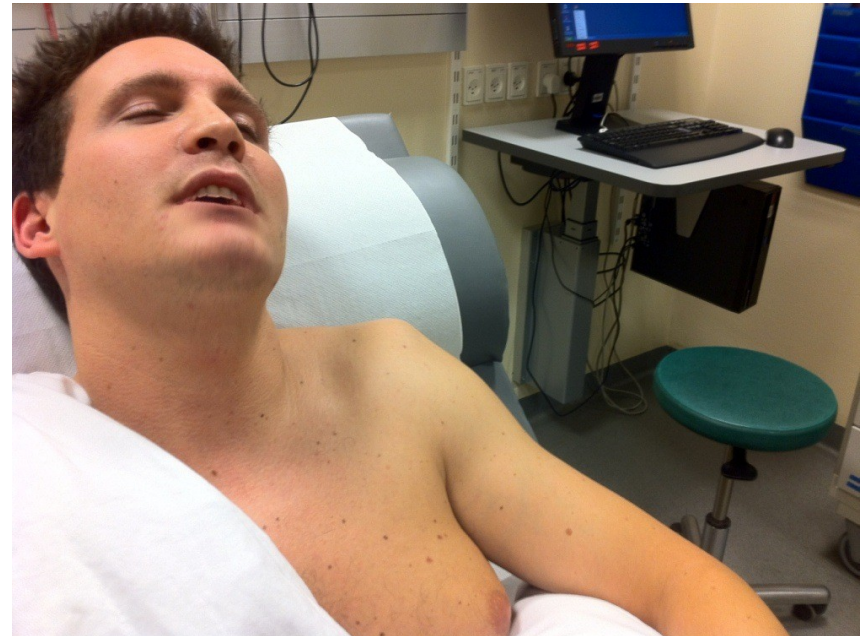Type 3 nogle gange operation afhængig af funktions niveau.

Type 4-6 kræver oftest operation.

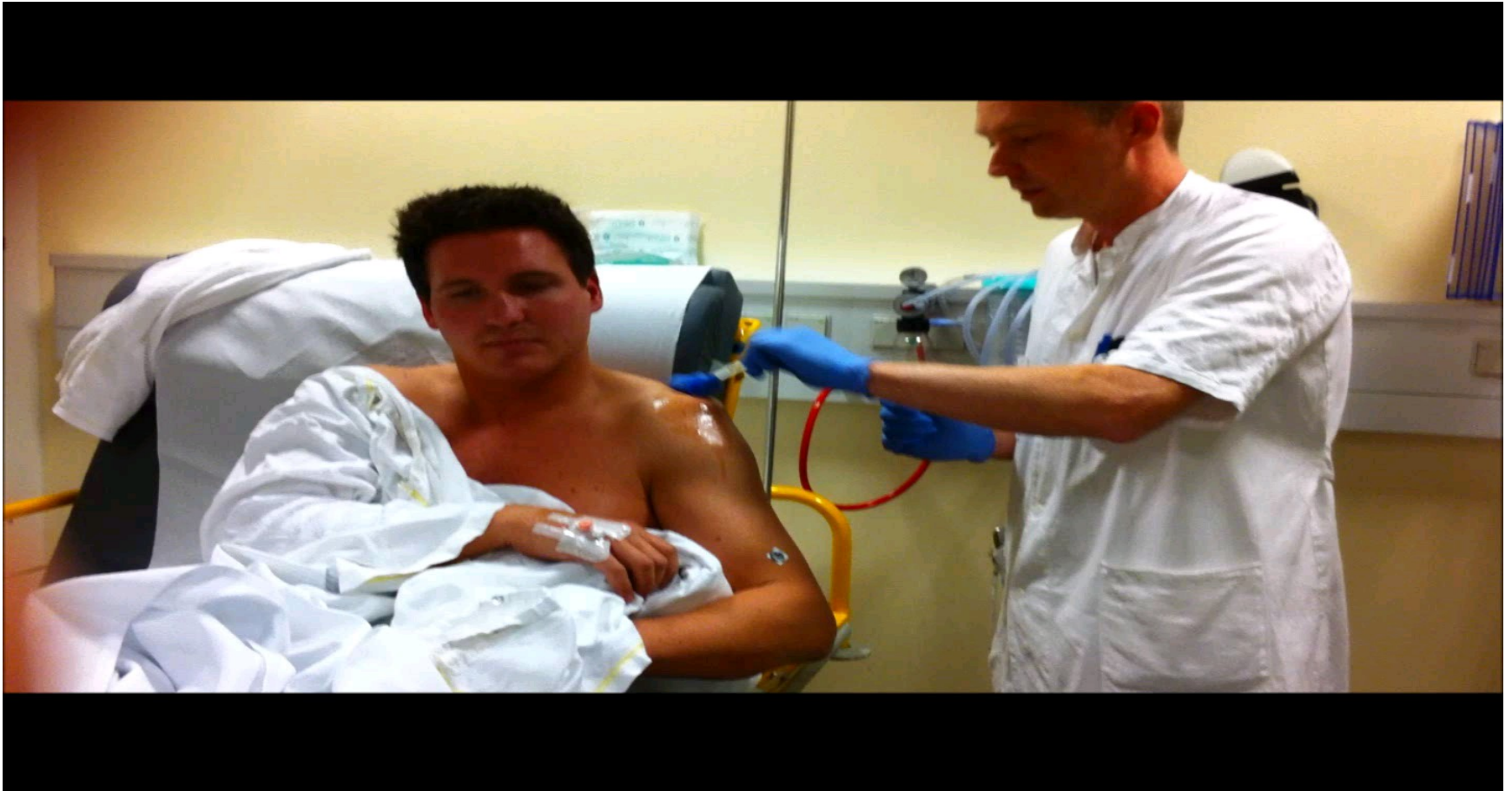

Case

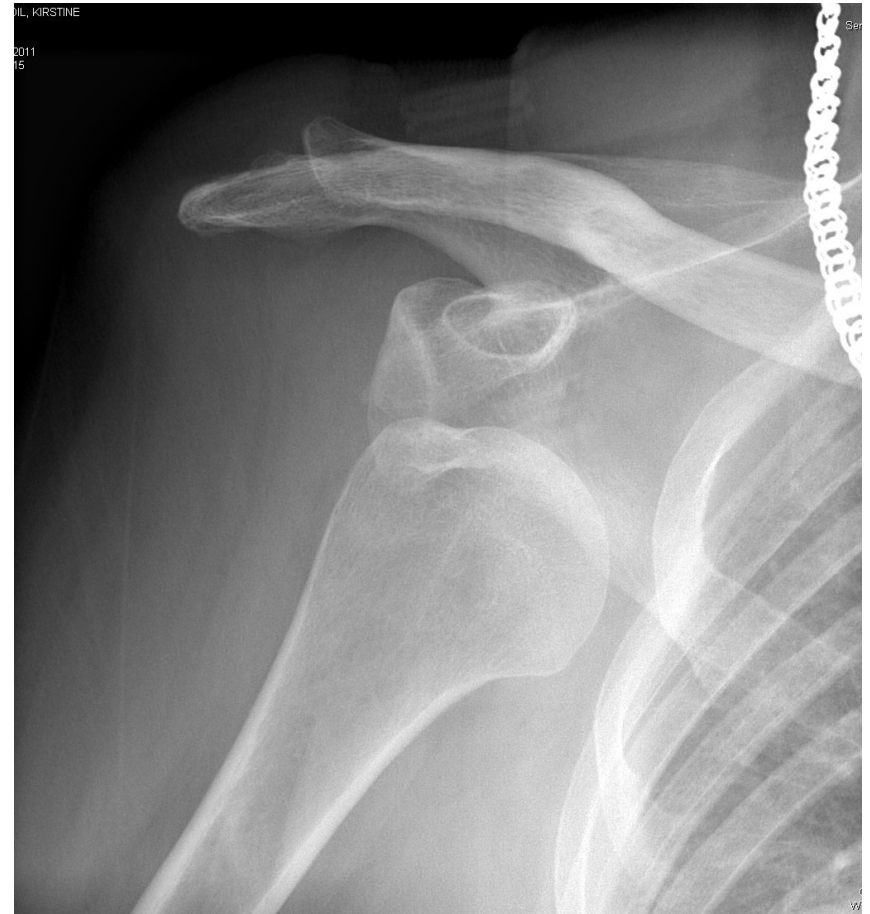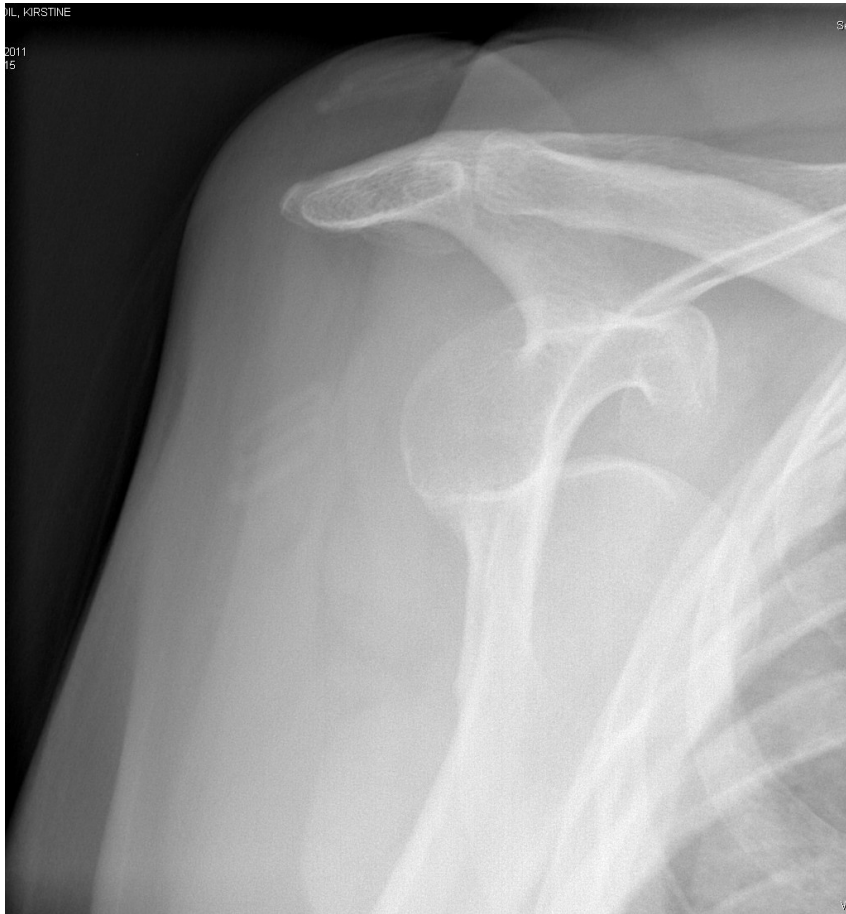- 32-årig mand, faldet 3 meter ned fra stillads. Smerter i venstre skulder. Fremstår stærkt smerteforpint.
- Hvad nu?



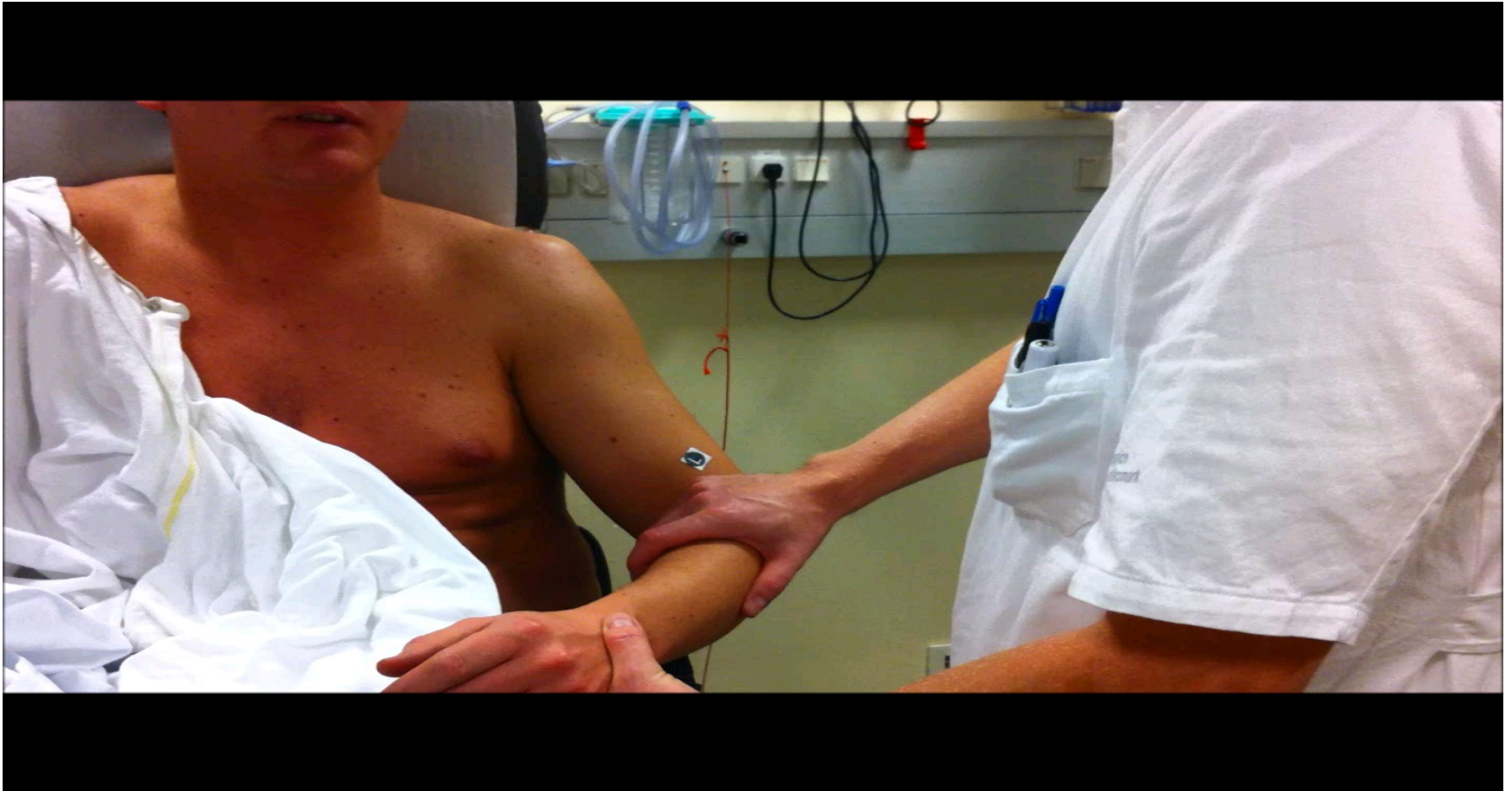Case



Case

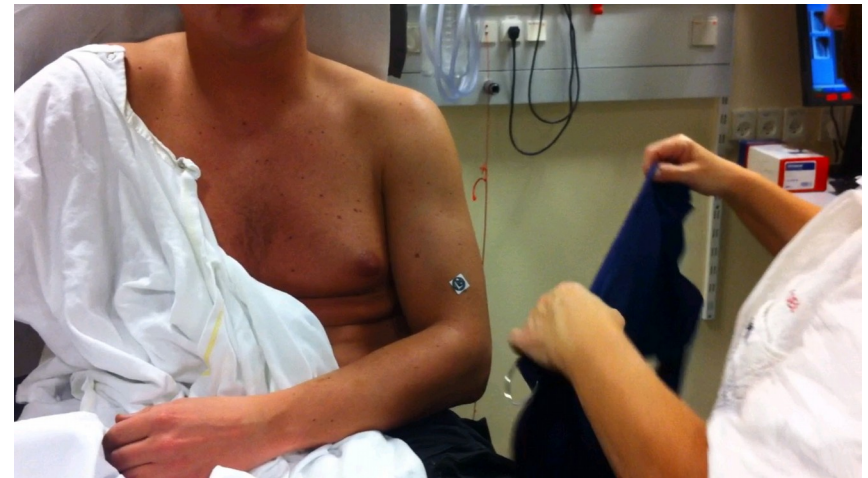

Case

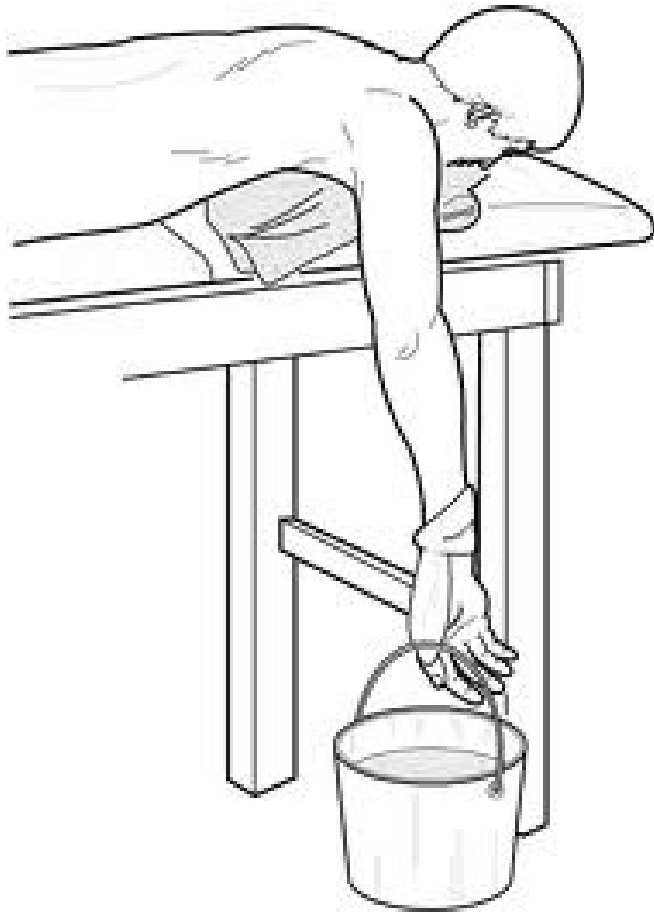

Case


- Er der noget vi skal undersøge for, inden han går hjem ?



Mange måder....

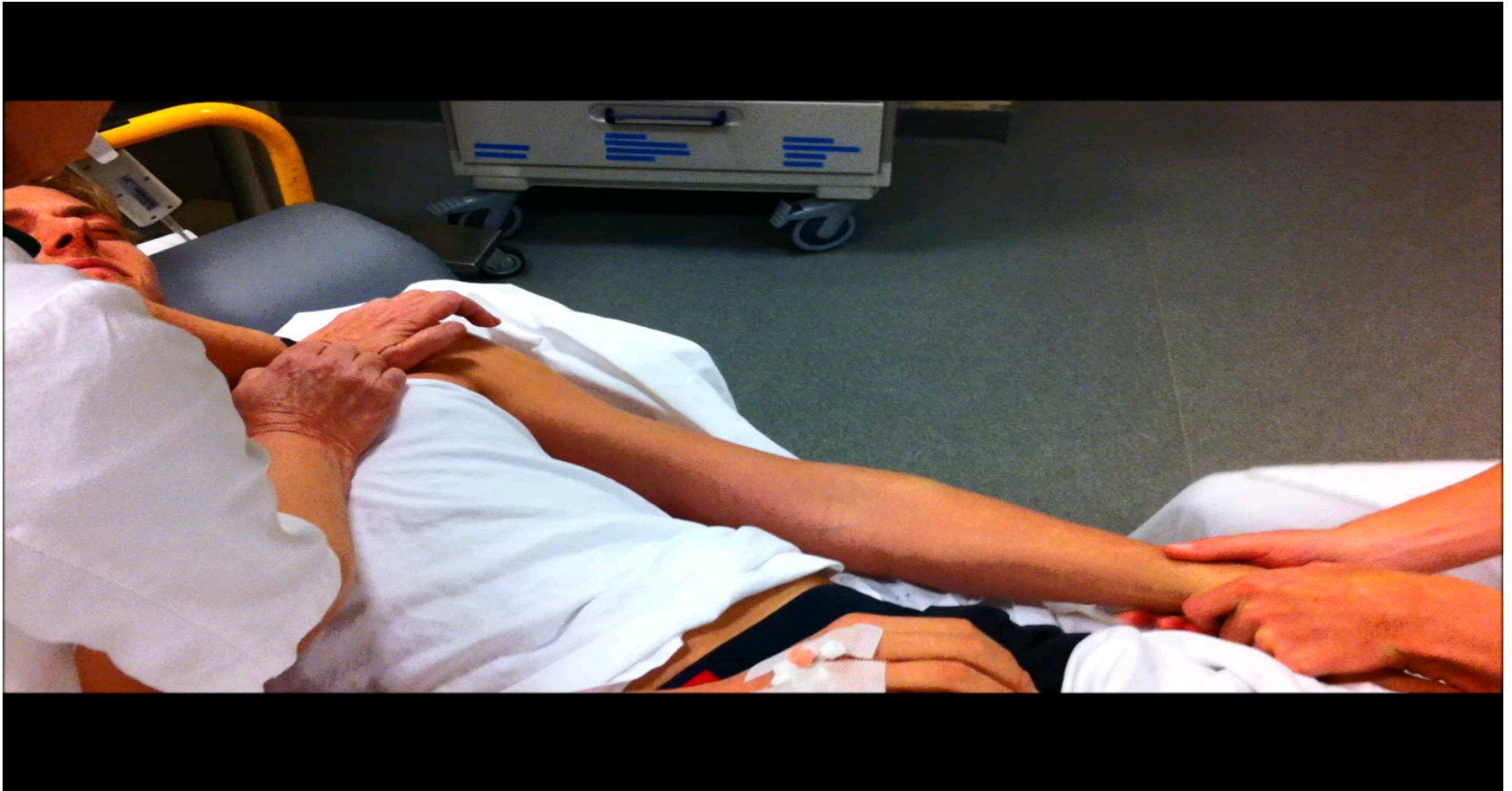

Hippocratic Method

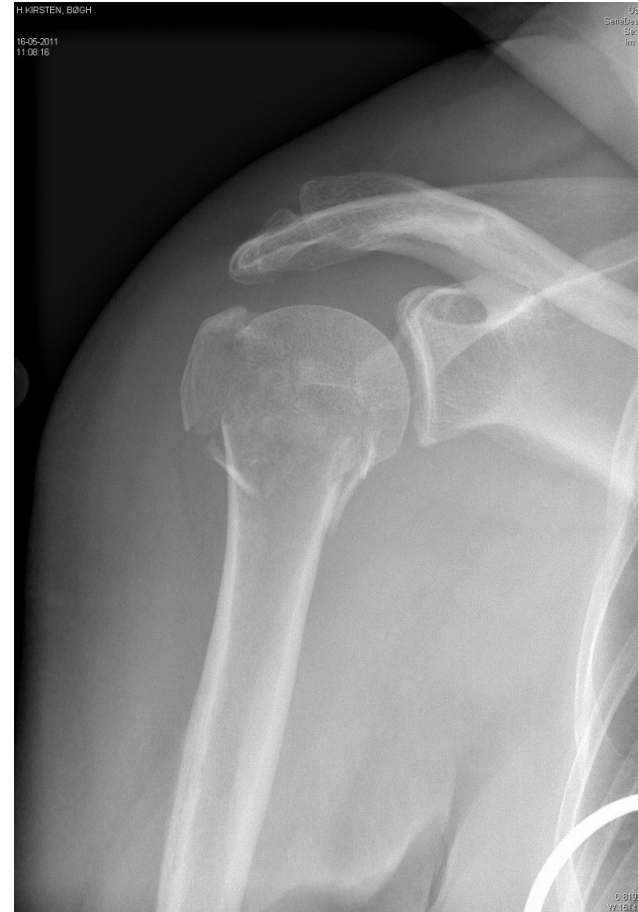
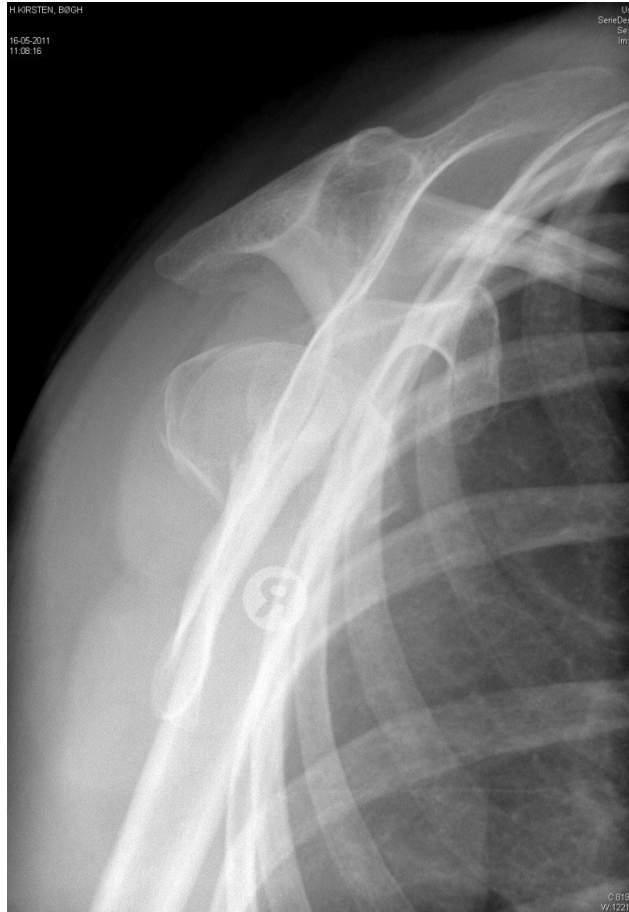
Dandy & Edwards: Essential Orthopaedics and Trauma, 5th Edition.
Copyright © 2009 by Churchill Livingstone, an imprint of Elsevier, Ltd. All rights reserved.

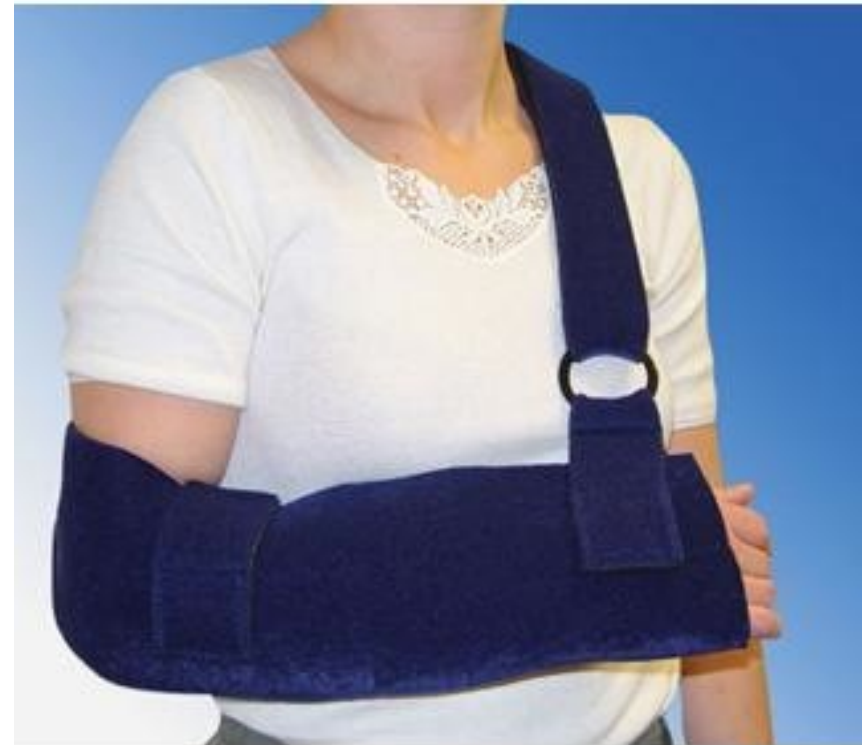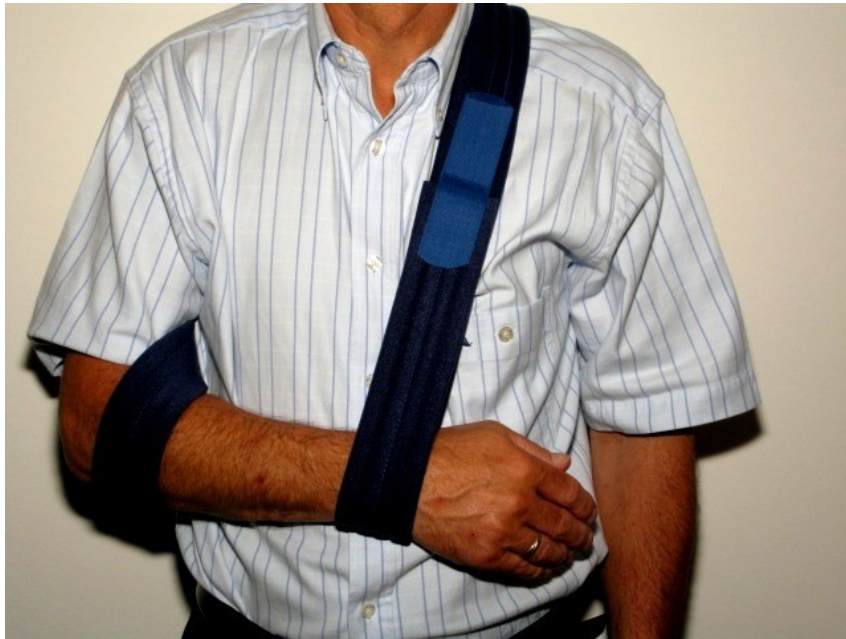Case



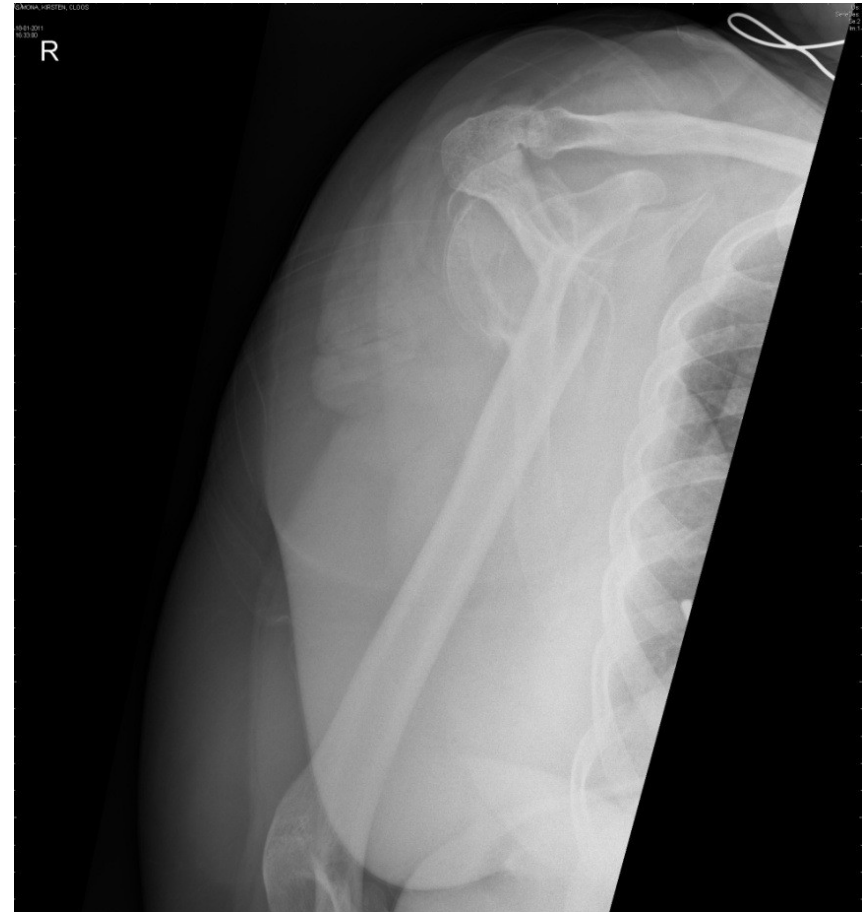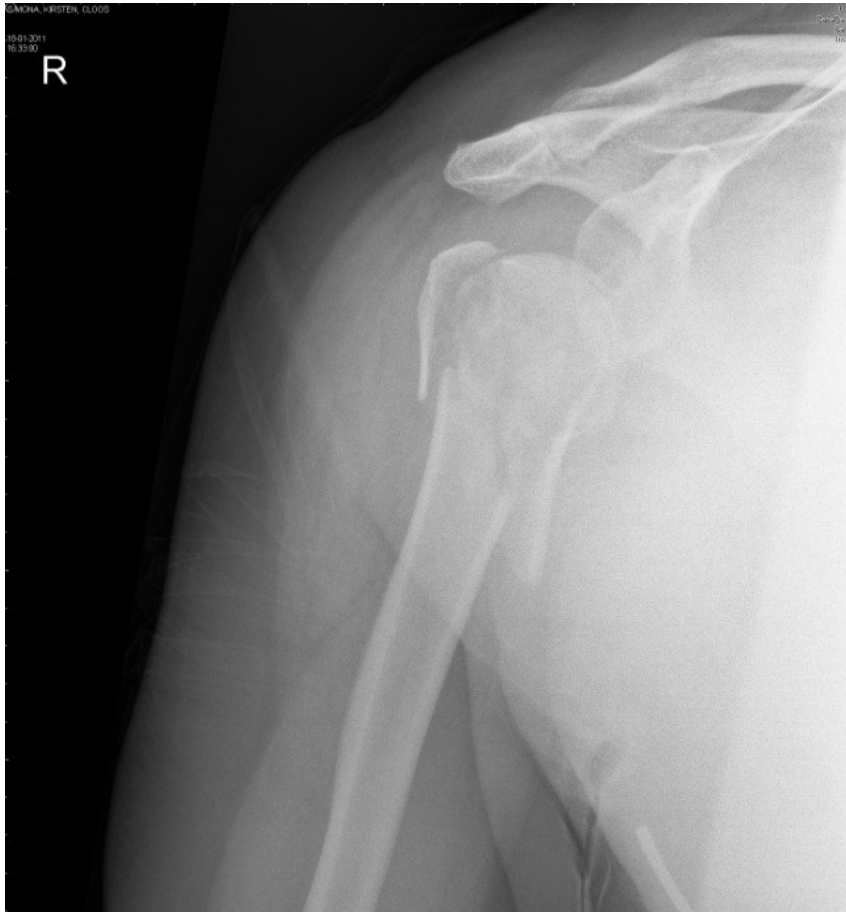
Frakturer af proksimale humerus



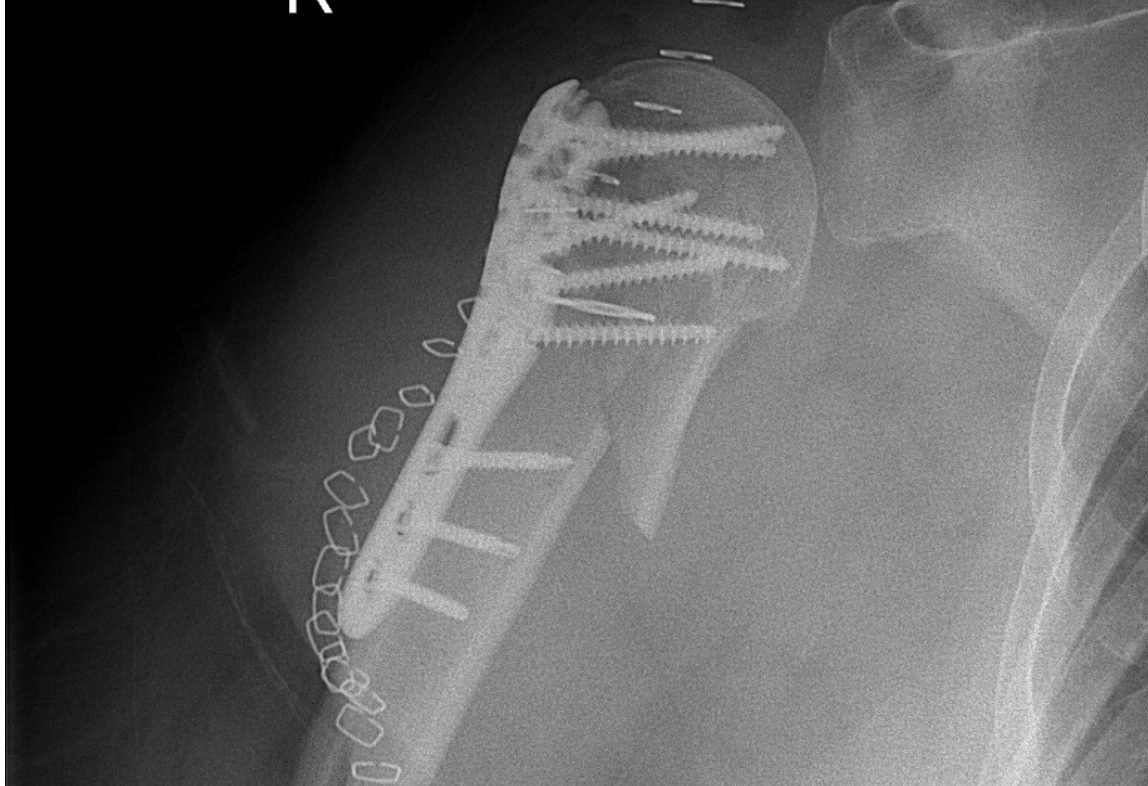
Armslynger



Frakturer af proksimale humerus



PHILOS teknik



PHILOS = Proximal Humeral Internal Locking System

Case



- 13-årig pige har været ude at ride og falder ned på venstre skulder. Er lavmælt, græder ikke.
- Hvad nu?

Case

