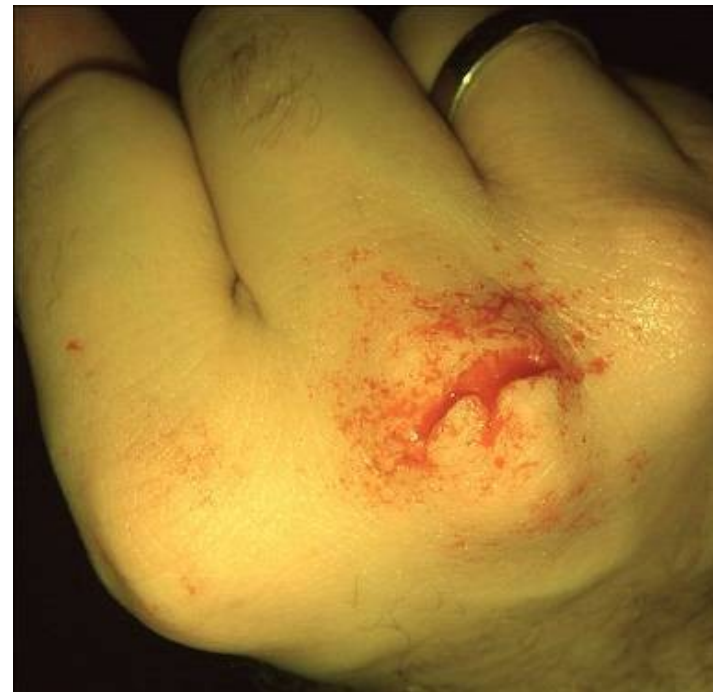
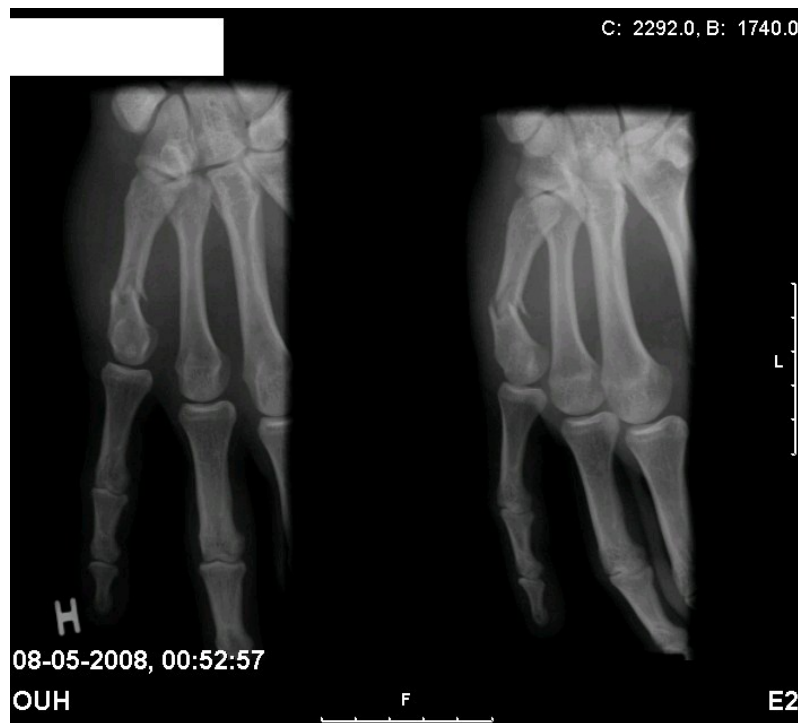


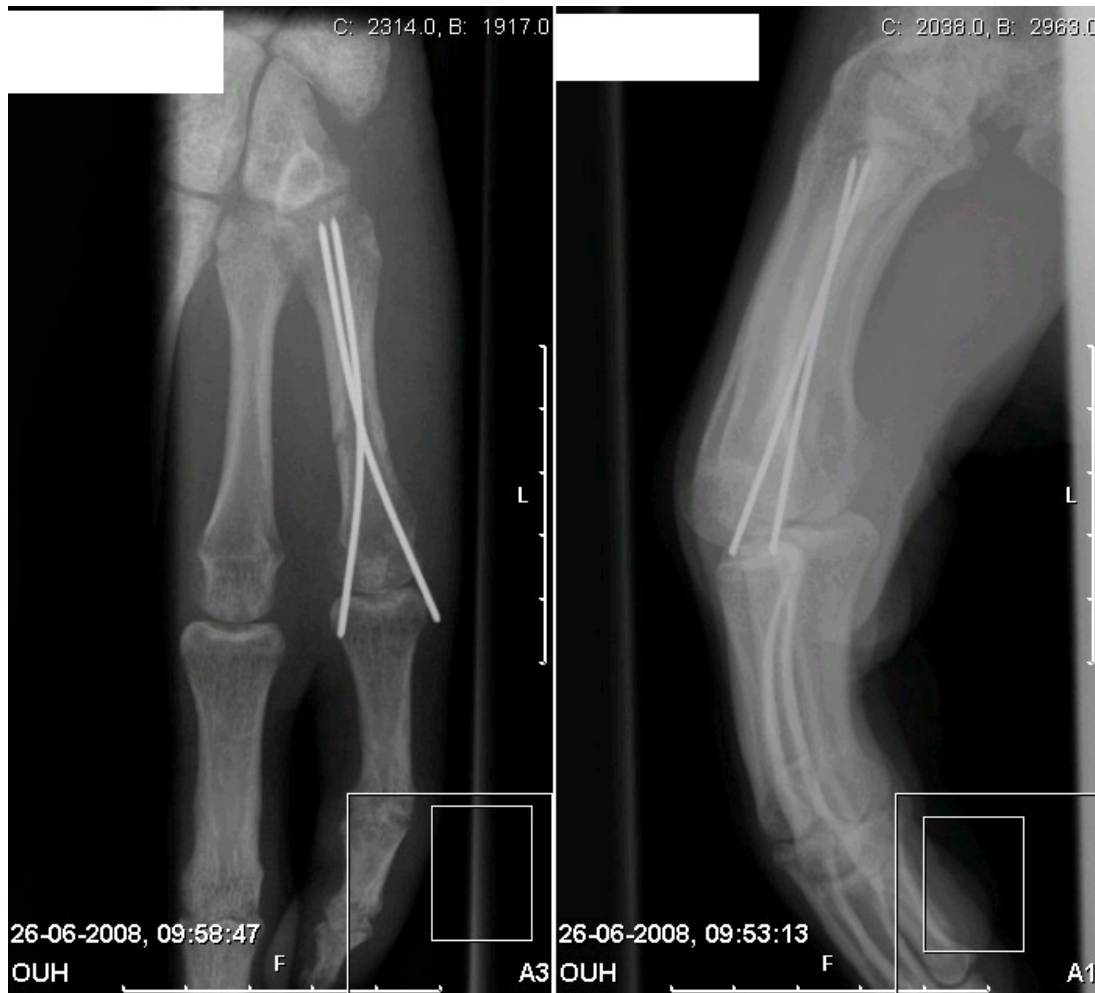Metacarpfrakturer



Fredag aften, 22 årig mand ved navn Brian. Været i byen. Beruset. Har slået hånden ind i en dør. 5. finger med nedsunken knorelief og sår på 3. kno.



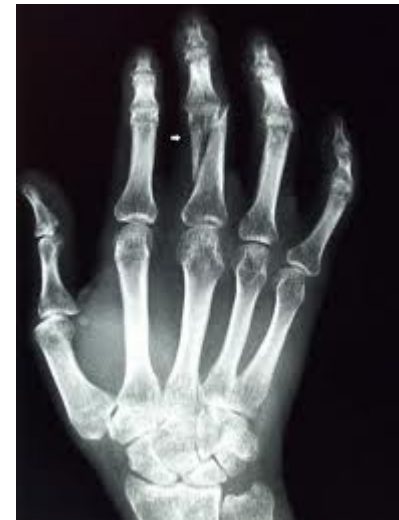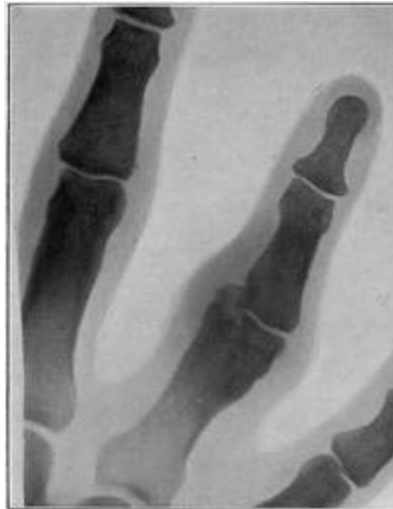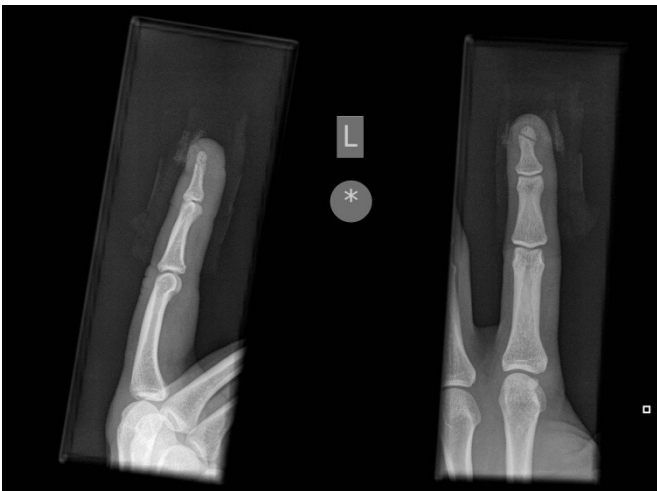Osteosyntese



Finger-frakturer

Mange forskellige frakturer.

- Undersøg for rotationsfejlstilling.
- Er de intraartikulære eller med vinkelfejlstilling så konferér bagud.
- Du må altid forsøge at reponere! Nogle gange skåner du patienten for en operation.

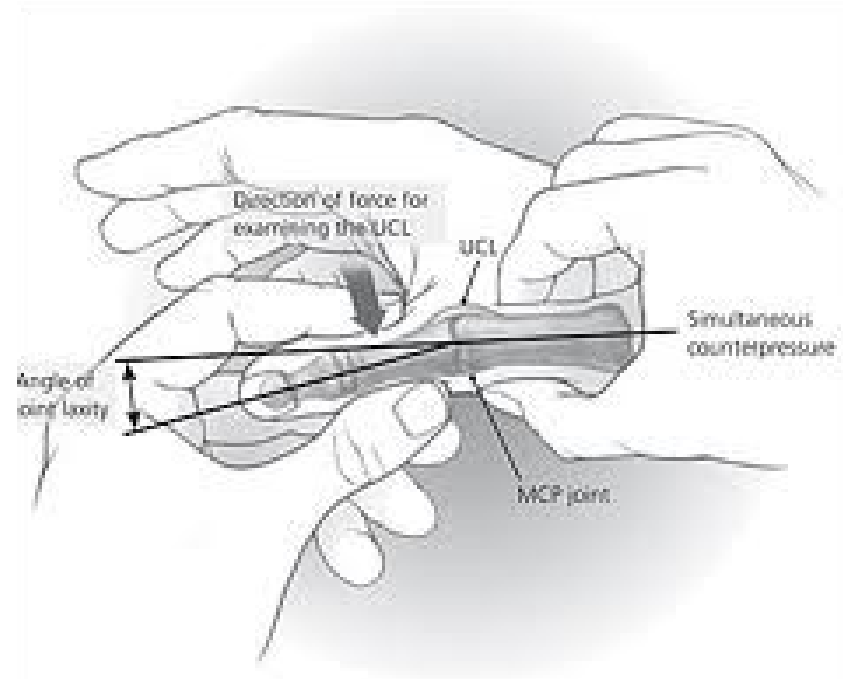
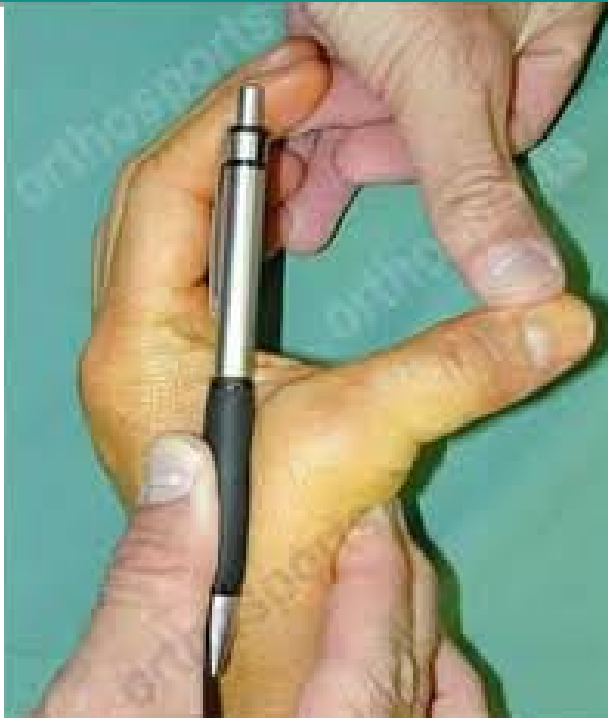

Ulnar collateral ligamentlæsion i tommelfingeren

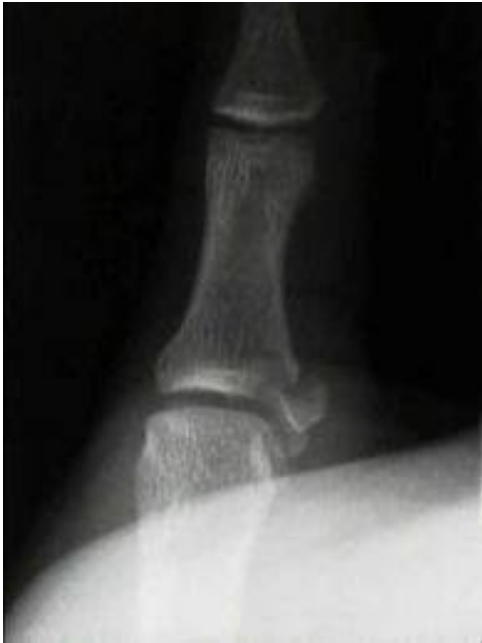
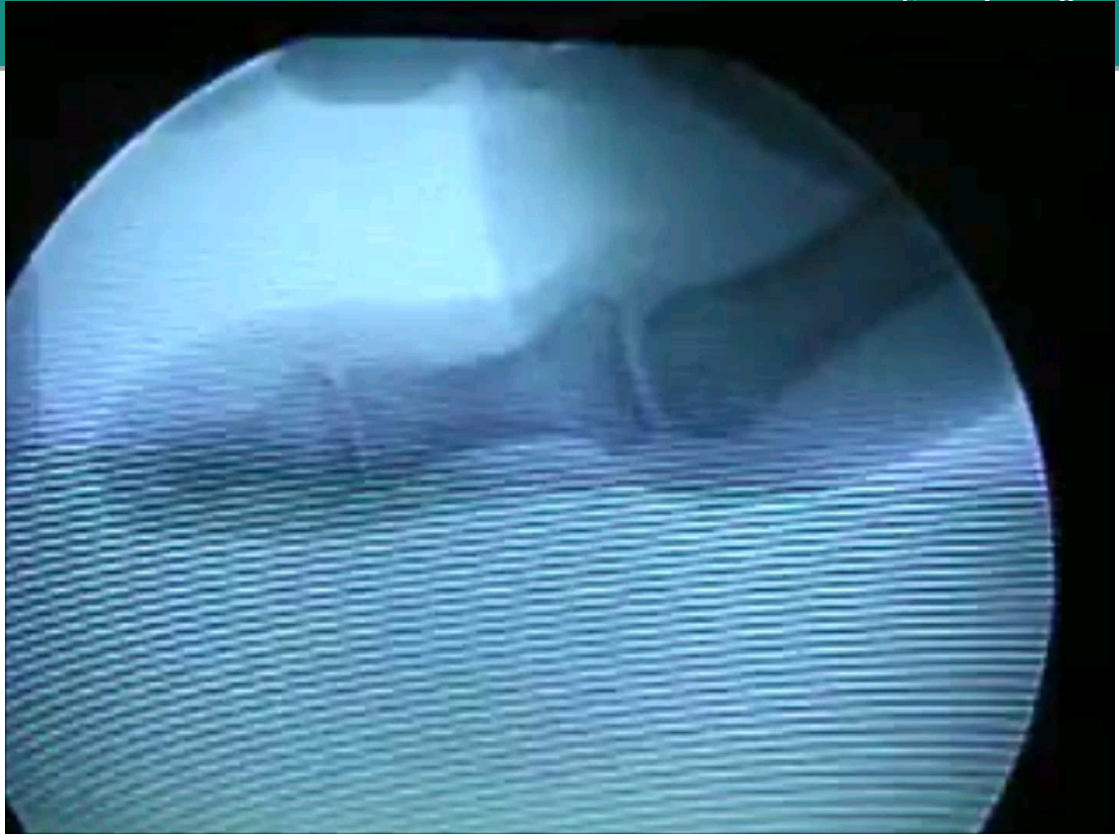
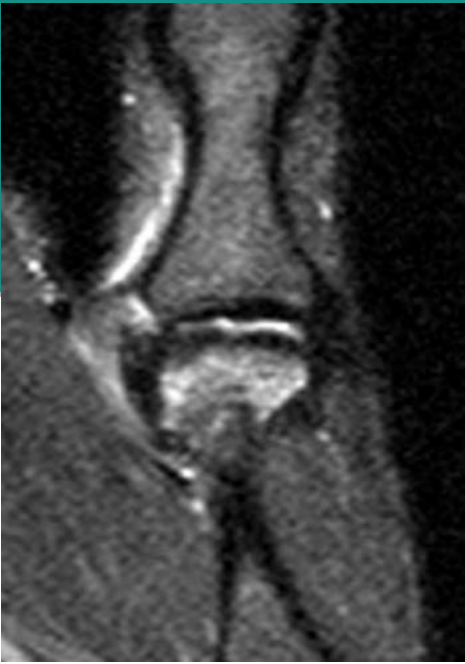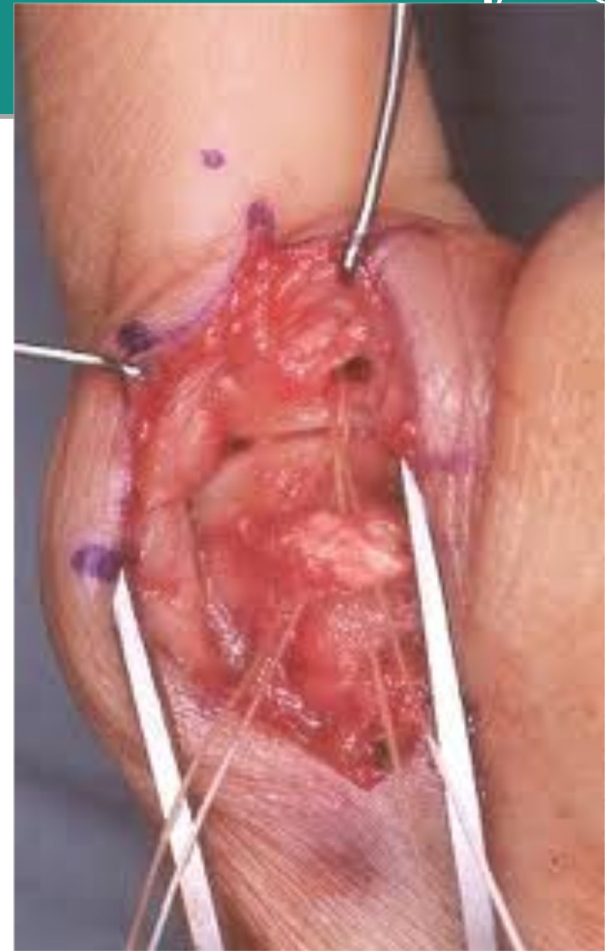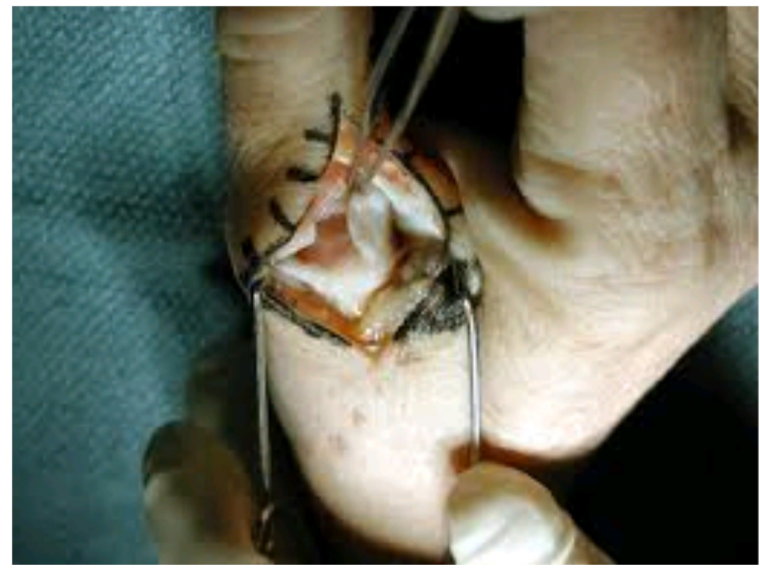Skier's thumb

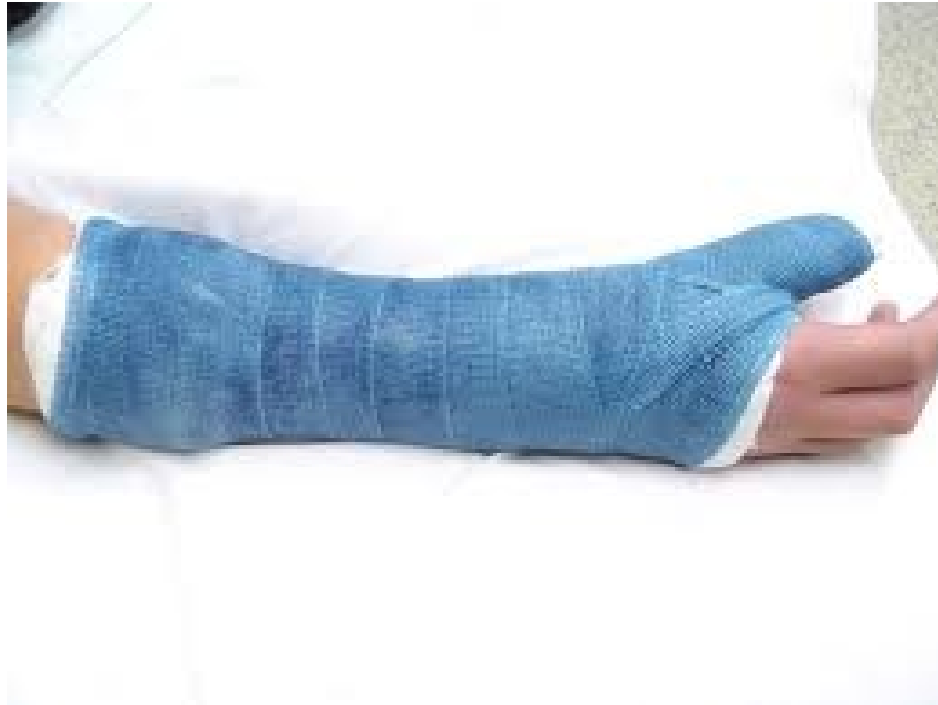Løshed ?



Klinisk afgørelse!







Skarpe finger- og hånd-skader



Skarpe finger- og hånd-skader



Dette er hvad du skal undersøge

- Sensibillitet. (Dorsale nerveskader sutureres aldrig)
- Dorsale skader: Ekstensorfunktionen (BÅDE PIP-leddet of DIP-leddet)
- Volare skader: Profundus, superficialis, flexor pollicis longus.
Volare skader på fingeren: Hvis det pulserer er nerven også skåret over. Volare nerveskader skal altid sutureres.

case



30 årig mand der spiller Wii. Falder og tager fra med hånden på et glasbord. Du vil gerne sy flængen, men først....

Hvad udgør en komplet finger undersøgelse



- Hvis du kan skrive følgende i journalen er fingeren "rask" og du kan sy flængen.
- Ingen indirekte ømhed
- Side- og ekstensions-stabil (i alle led)
- Intakt ekstensorfunktion over PIP og DIP.
- Intakt profundus- og superficialis-funktion.
- Intake neurovaskulære forhold.



